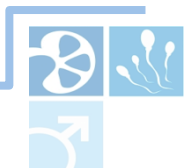



18th Congress of the
European Society for Sexual Medicine

4 – 6 February 2016 | Madrid, Spain

Highlights

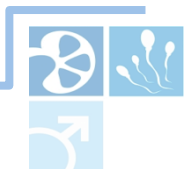

Αποτελεί η Στυτική Δυσλειτουργία πρόδρομο σημείο καρδιαγγειακής νόσου;

ΣΤ.Δ ← **Νόσος του ενδοθηλίου** → Καρδιαγγειακά νοσήματα

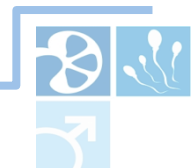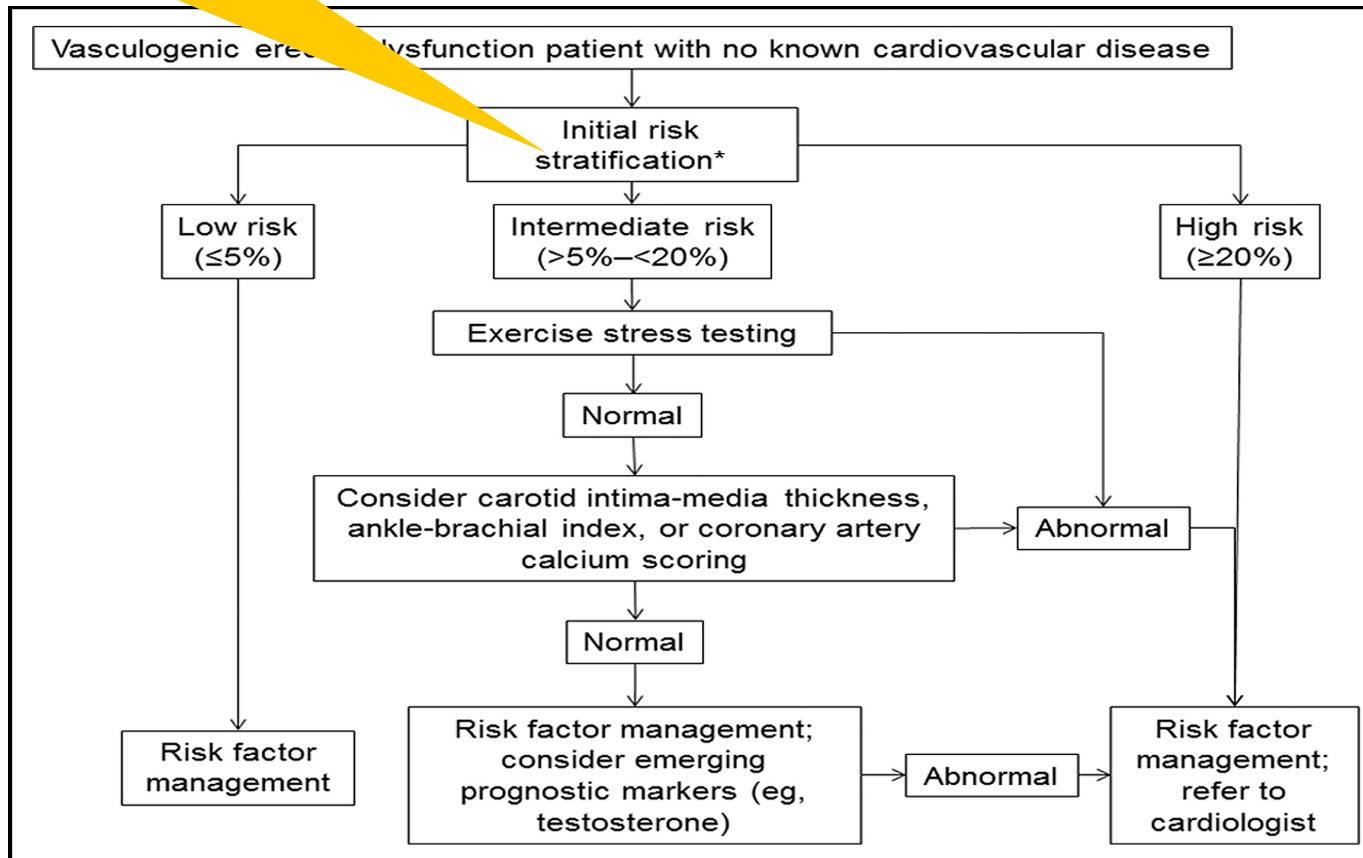
The recognition of ED as a warning sign of silent vascular disease has led to the concept that a man with ED and no cardiac symptoms is a cardiac (or vascular) patient until proven otherwise.

Jackson G. J Sex Med 2006



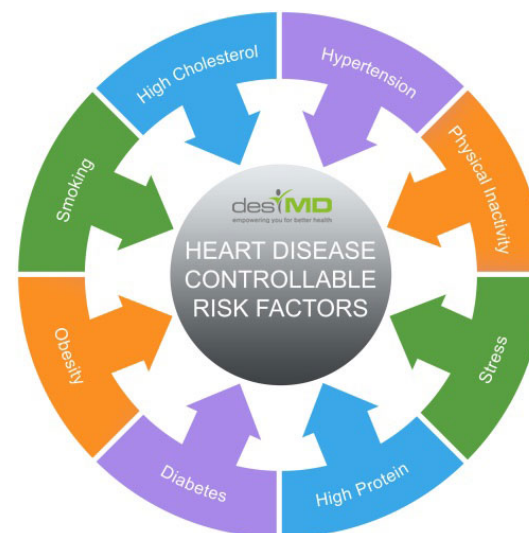Framingham Risk Score

Age
Total cholesterol
If cigarette smoker
HDL cholesterol
Systolic blood pressure



Βελτιώνει η αλλαγή του τρόπου ζωής την Στυτική δυσλειτουργία και την καρδιαγγειακή νόσο;

INTERHEART: A Global Case-Control Study of Risk Factors for Acute Myocardial Infarction



ICSM Recommendation 2015

Η εντατική προσπάθεια αλλαγής του τρόπου ζωής βελτιώνει την σεξουαλική λειτουργία

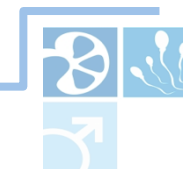LE 1a, GR B

Μικρό όφελος σε άνδρες υψηλού καρδιαγγειακού κινδύνου & τύπου 2 Σ.Δ

LE 2b, GR B

Η εντατική προσπάθεια αλλαγής του τρόπου ζωής βελτιώνει την σεξουαλική λειτουργία σε γυναίκες με μεταβολικό σύνδρομο & Σ.Δ

LE 2b, GR B

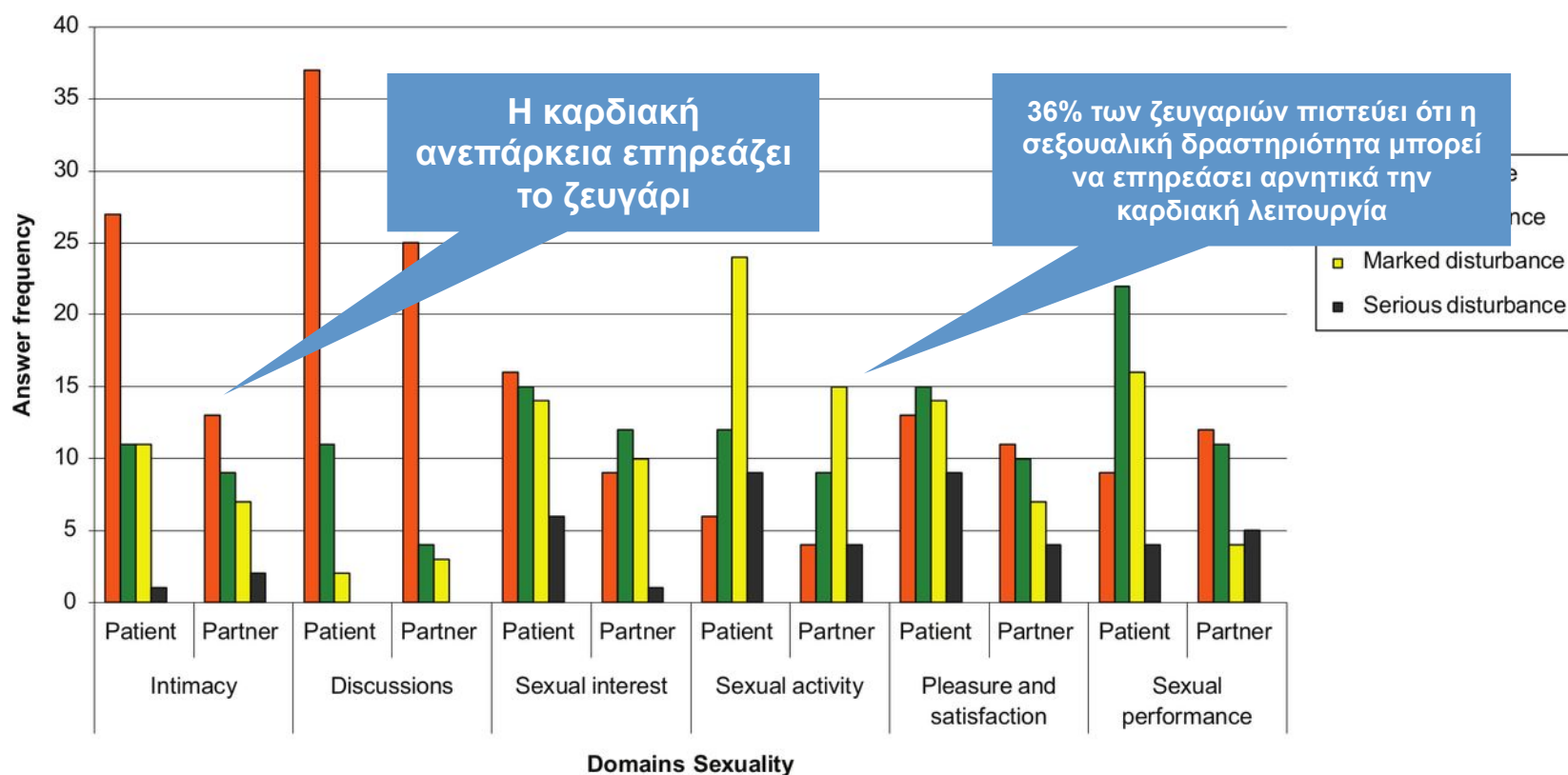


Είναι ασφαλές να αυξηθεί το έργο σε ασθενείς με καρδιαγγειακά νοσήματα;

Eur J Cardiovasc Nurs. 2014 Jun;13(3):227-34. doi: 10.1177/1474515113485521. Epub 2013 Apr 10.

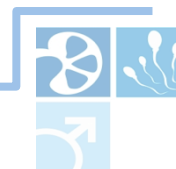Sexuality of patients with chronic heart failure and their spouses and the need for information regarding sexuality.

Driel AG¹, de Hosson MJ, Gamel C.



Παναγιώτης Καρτσακλής MD, FEBU, FECSM

Phosphodiesterase 5 inhibitors in the cardiac patient. Andrea Isidori, Italy



Είναι ασφαλές να αυξηθεί το έργο σε ασθενείς με καρδιαγγειακά νοσήματα;



Frequency of sexual activity and cardiovascular risk in subjects with erectile dysfunction: cross-sectional and longitudinal analyses.

Corona G. et al

Η αυξημένη συχνότητα σεξουαλικών επαφών μειώνει σημαντικά τον κίνδυνο εκδήλωσης σημαντικού καρδιαγγειακού συμβάματος

[Am J Cardiol.](#) 2010 Jan 15;105(2):192-7. doi: 10.1016/j.amjcard.2009.08.671.

Sexual activity, erectile dysfunction, and incident cardiovascular events.

[Hall SA](#)¹, [Shackelton R](#), [Rosen RC](#), [Araujo AB](#).

Διαγνωστικά μοντέλα παρατήρησαν ότι άτομα με **μικρή συχνότητα** σεξουαλικών επαφών (1/μήνα **Vs** 2/week) είχαν **μεγαλύτερο κίνδυνο** εμφάνισης καρδιαγγειακών συμβαμάτων.



Έχουν θέση οι PDE5i / είναι ασφαλή φάρμακα στους καρδιολογικούς ασθενείς;

Is chronic inhibition of phosphodiesterase type5 cardioprotective and safe?
A meta-analysis of randomized controlled trials.

Gianneta et al BMC Medicine 2014

Conclusions

- Οι PDE5i έχουν ινóτροπη δράση με καλό προφίλ ασφάλειας
 - Μπορούν να χορηγηθούν σε ασθενείς με υπερτροφία καρδίας και καρδιακή ανεπάρκεια αρχικού σταδίου.
 - Χρειάζονται μελέτες με μακροχρόνια χορήγηση PDE5i

Effects of chronic use of phosphodiesterase inhibitors on endothelial markers in type 2 diabetes mellitus: a meta-analysis

Santi et al

Conclusion

- Ευεργετική δράση της μακροχρόνιας χορήγησης PDE5i στην λειτουργία του ενδοθηλίου.
 - Η χρόνια χορήγηση Sildenafil σε διαβητικούς βελτιώνει τόσο αιμοδυναμικούς παράγοντες (FMD: **flow-mediated dilation**) όσο και προ-φλεγμονώδεις παράγοντες όπως η IL6



Ποία είναι η θέση των PDE5i πέραν της θεραπείας της στυτικής διαταραχής;

Chronic inhibition of PDE5 limits pro-inflammatory monocyte-macrophage polarization in streptozotocin induced diabetic mice.

Veneri et al, PLoS One 2015

M1 & M2 μακροφάγα

Η χρόνια χορήγηση Sildenafil

1. Προφυλάσσει τους ιστούς αυξάνοντας τους αντιφλεγμονώδεις υποδοχείς (TEMs) στην καρδιά και στους νεφρούς
2. Μειώνει την δράση φλεγμονωδών πρωτεϊνών προάγοντας την προστασία των ιστών

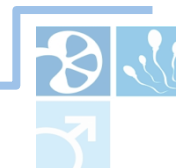Inhibition of type 5 phosphodiesterase counteracts b2 adrenergic signalling in beating cardiomyocytes

Isidori et al

→ cAMP & η δράση της Protein Kinase A

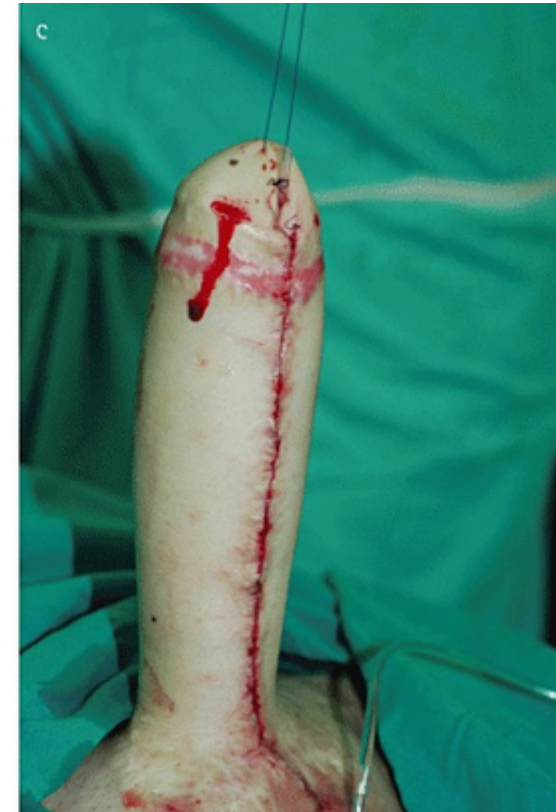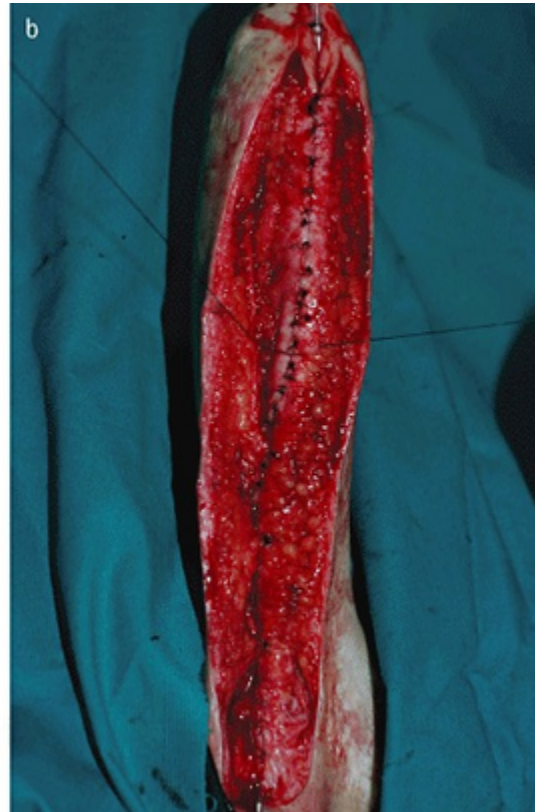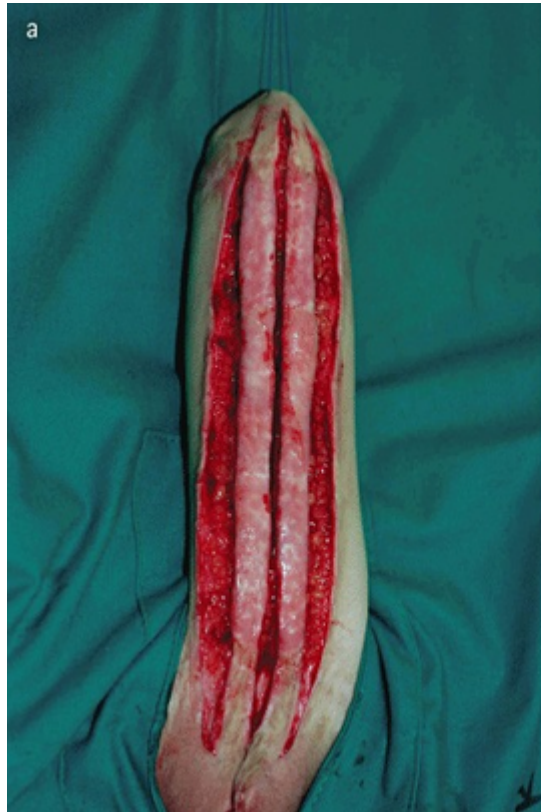Conclusion

Αναγνώριση της δράσης των PDE5i στην λειτουργία του καρδιακού μυ στο αδρενεργικό ερέθισμα μέσω της διέγερσης της PDE2.



Πεικό τραύμα – Μεταμόσχευση πέους

ΟΛΙΚΗ ΦΑΛΛΟΠΛΑΣΤΙΚΗ Με κρημό πλατύ ραχιαίου



Πεικό τραύμα – Μεταμόσχευση πέους

The image is a screenshot of a BBC News website page. At the top, the 'People' logo is visible on the left, and social media icons for Facebook, Twitter, and YouTube are on the right. Below this is a banner for 'RH Reality Check' with the subtitle 'Reproductive & Sexual Health and Justice News, Analysis & Commentary'. The main navigation bar includes 'Front', 'Sections', 'Topics', 'Video', 'Audio', 'Data', 'Join Us', and 'About Us'. A search bar is located on the right side of the navigation bar. The main content area features a red header with the word 'NEWS' in white. Below this, there is a sub-header for 'Health' and a list of categories: Home, Video, World, UK, Business, Tech, Science, Magazine, Entertainment & Arts, Health, World News TV, and More. The main article is titled 'South Africans perform first 'successful' penis transplant' and is written by James Gallagher, Health editor at BBC News. The article is dated 13 March 2015. A large photograph shows a surgical team in an operating room, with one surgeon in the foreground wearing a mask and a headlamp. Below the photo, a caption reads: 'The world's first successful penis transplant has been reported by a surgical team in South Africa.' To the right of the main article is a 'Top Stories' section with three items: 'Syrian hospitals hit in new strikes' (17 minutes ago), ''Intense' John Paul II letters revealed' (7 hours ago), and 'Ex-chief of Russian anti-doping dies' (2 hours ago). Below this is a 'Features & Analysis' section with one item: 'The Pope's friend' (John Paul II's secret letters to a married woman). On the left side of the page, there is a sidebar with a 'NEWS' section and a partial article titled 'John Paul II' with a small photo of a woman. Below this, there is a section titled 'Official Johns' with a list of medical terms: 'Medici', 'year it', 'transpi', 'soldier', 'organ', 'doctor', 'the pai', 'urinary', 'ultimat'. At the bottom left, there is a small image of surgeons in an operating room with the caption 'Surgeons in an Operating Room' and the credit 'OWEN FRANK/NIGETY'.



Πεικό τραύμα – Μεταμόσχευση πέους

Eur Urol. 2006 Oct;50(4):851-3. Epub 2006 Aug 8.

A preliminary report of penile transplantation.

Hu W¹, Lu J, Zhang L, Wu W, Nie H, Zhu Y, Deng Z, Zhao Y, Sheng W, Chao Q, Qiu X, Yang J, Bai Y.

⊕ Author information

Abstract

A 44-year-old male recipient with traumatic penile defect that occurred 8 mo earlier was matched with a 22-year-old, male, brain-dead donor. Transplantation included anastomosis of urethra corpus spongiosum and corpus cavernosum, and sutures of deep dorsal vein, dorsal artery, dorsal nerve, and superficial dorsal vein. Systemic broad-spectrum antibiotics, anticoagulation, antispasm agents, and immunosuppressants were given postoperatively. The recipient could urinate smoothly in a standing position at day 10 after removal of Foley catheter. At day 14 postoperatively because of a severe psychological problem of the recipient and his wife, the transplanted penis was cut off. Pathologic examination showed no rejection.



Save items

☆ Add to Favorites

Similar articles

Treatment of penile
of erectile dysfunction

Surgery for crural

Asian Journal of Andrology (2010) 12: 795–800

© 2010 AJA, SIMM & SJTU. All rights reserved 1008-682X/10 \$ 32.00

www.nature.com/vaja



Mini-Review

Ethical issues in penile transplantation

Li-Chao Zhang, Yong-Bing Zhao, Wei-Lie Hu

Department of Urology, Guangzhou General Hospital of Guangzhou Military Command, Guangzhou 510010, China

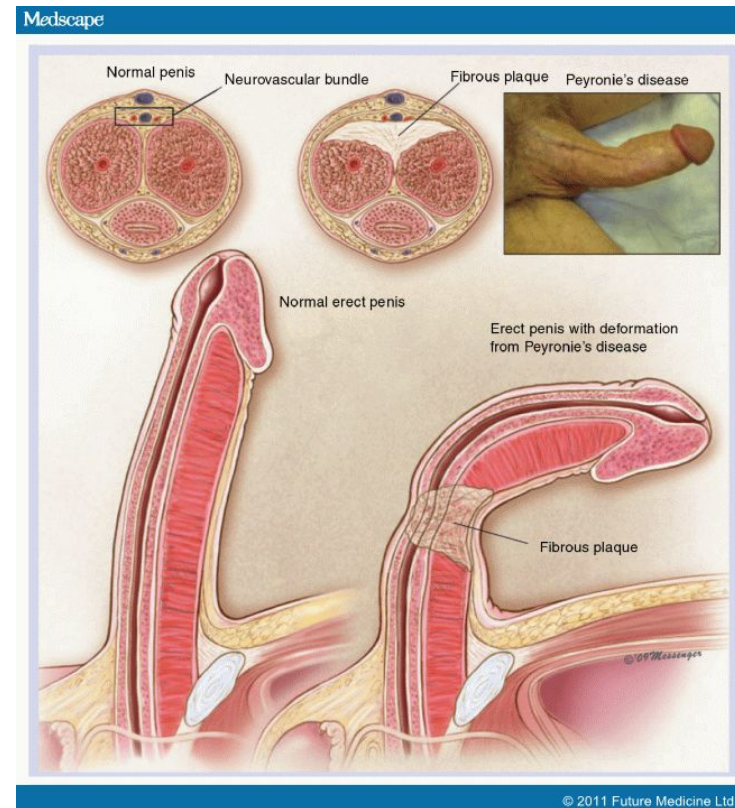

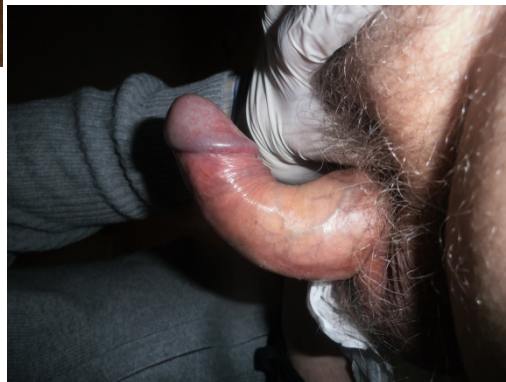
N. Peyronie – Πολύπλοκα περιστατικά

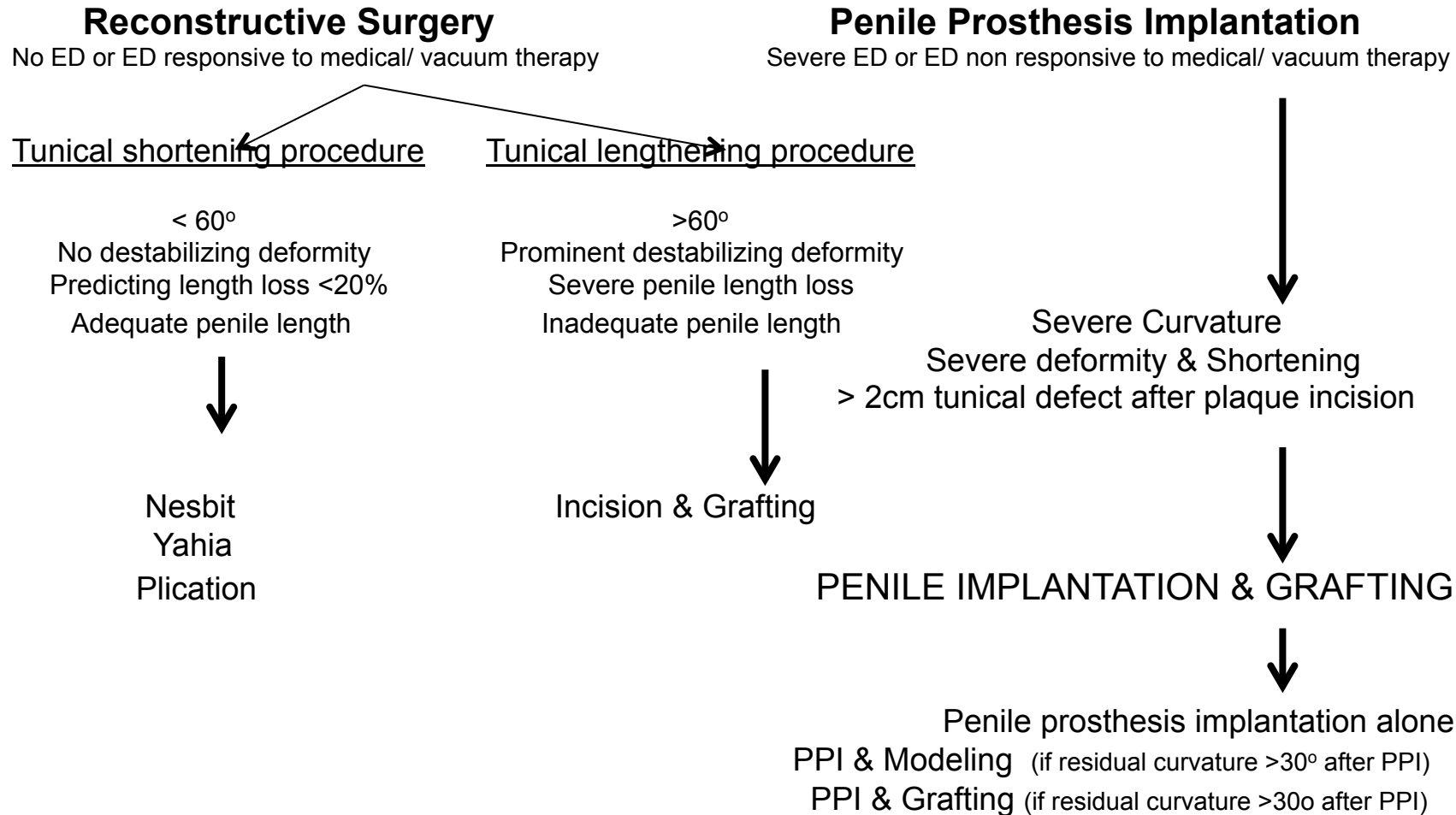
Πολύπλοκα περιστατικά

→ Hourglass & Notching deformity

→ Κάμψη > 60°



A surgical algorithm for the treatment of P.D



ICSM 2016 – Peyronie’s Disease Algorithm

Παναγιώτης Καρτσακλής MD, FEBU, FECSM



Επιπλοκές της τοποθέτησης πεικής πρόθεσης. Πως τις αντιμετωπίζουμε;

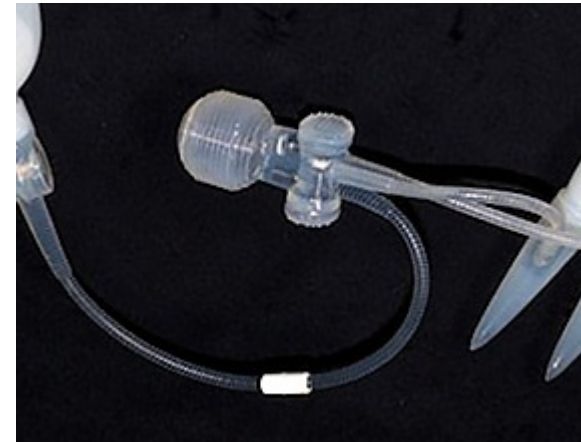
Διαπύηση

Αφαίρεση της πρόθεσης

Τοποθέτηση νέας 3-6 μήνες μετά

Mulcahy Salvage Procedure

1. Διάλυμα αντιβίωσης (Bacitracin, Kanamycin)
2. H₂O₂
3. Betadine
4. 5 lt Vancomycin, Gentamycin
5. Betadine
6. H₂O₂
7. Διάλυμα αντιβίωσης (Bacitracin, Kanamycin)



ΣΥΜΠΕΡΑΣΜΑΤΑ

- Ανάγκη για κέντρα αριστείας
- Ενημέρωση του ασθενή και της συντρόφου προ & μετεγχειρητικά
- Έντυπη συγκατάθεση

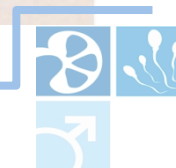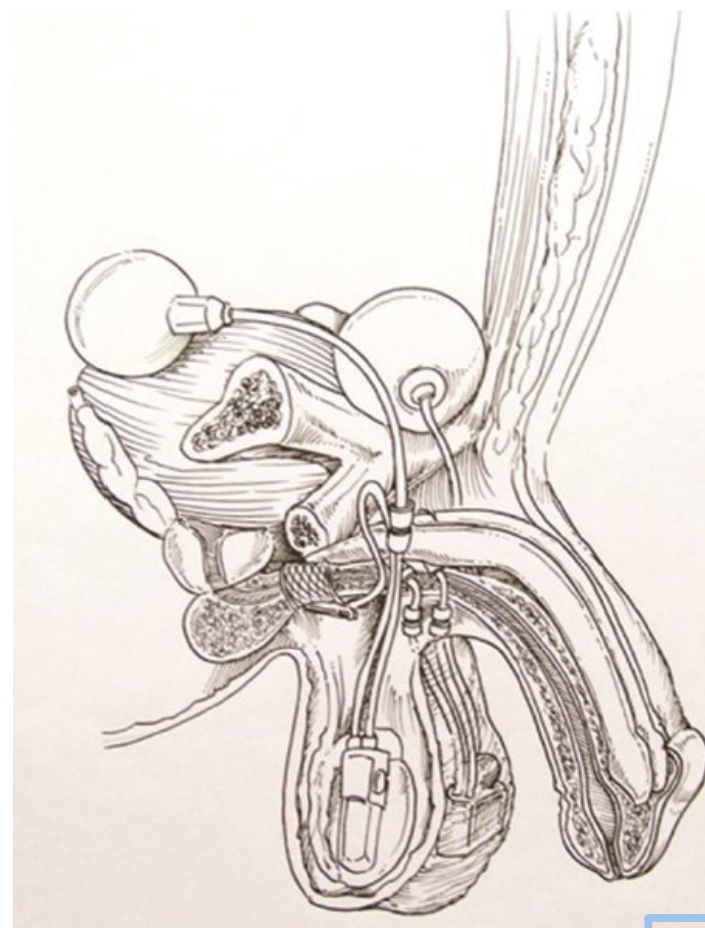


Είναι ασφαλής και αποτελεσματική η ταυτόχρονη τοποθέτηση
πεικής πρόθεσης και τεχνητού σφιγκτήρα;

Η ακράτεια από προσπάθεια και η ΣΤΔ
μετά από ριζική προστατεκτομή
επηρεάζουν αρνητικά την ποιότητα ζωής
των ασθενών αυτών.

Πειγράφεται η ταυτόχρονη τοποθέτηση
πεικής πρόθεσης κα τεχνητού σφιγκτήρα
με οσχεική τομή.

Martinez-Salamanca JI et al



Είναι ασφαλής και αποτελεσματική η ταυτόχρονη τοποθέτηση πεικής πρόθεσης και τεχνητού σφιγκτήρα;

Urinary functional outcome

Parameter	Baseline	12 mo follow-up
No. Patients	53	51
Pads/d, median, range	4 (2-6)	1 (0-1)
ICIQ-SF, median, range	18 (13-22)	2 (1-3)
<u>Socially continent (≤ 1 pad/day), n (%)</u>	<u>0/32 (0%)</u>	<u>30/31 (96.7%)</u>
I-QoL, median, range	38 (28-54)	92 (69-96)
Would recommend (n)	-	30/31 (96.7%)
Would do it again, n (%)	-	30/31 (96.7%)
Overall satisfaction score (1 = unhappy, 5 = happy), median, range	-	4.5 (3.9-4.8)

Sexual functional outcome

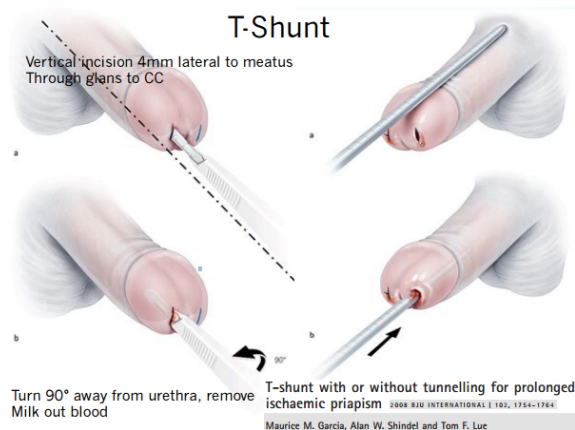
Parameter	Baseline	12 mo follow-up
No. Patients	53	51
<u>IIEF-5 Questionnaire, median, range</u>	<u>3 (2-7)</u>	<u>23 (17-25)</u>
Rigidity score, range (1 = unhappy, 5 = happy), median	1.4 (1.2-1.9)	4.1 (3.8-4.8)
Rigidity sufficient for intercourse, n (%)	0%	30/31 (96%)
Would recommend, n (%)	-	28/31 (90.3%)
Would do it again, n (%)	-	28/31 (90.3%)
Overall satisfaction score, range (1 = unhappy, 5 = happy), median	-	4.1 (3.8-4.4)



Ποια είναι η σύγχρονη αντιμετώπιση του πριαπισμού χαμηλής ροής;

ΠΡΙΑΠΙΣΜΟΣ – χαμηλής ροής

1. Αναρρόφηση των σηραγγωδών
2. Χρήση α αδρενεργικών αγωνιστών
3. Διενέργεια Shunt



Open Distal Shunts- Corporal “Snake” Maneuver

- Modified Al-Ghorab Shunt
- Insert 7/8 Hegar dilator several cm
- Named after plumber's "snake"
- ED likely (though natural hx is likely that of ED)
- 3/3 resolution
- 1/3 erectile function recovery (partial 1/3)

Corporal “Snake” Maneuver

2cm Transverse Incision

**Corporal “Snake” Maneuver: Corporoglanular Shunt Surgica
Modification for Ischemic Priapism**

J Sex Med 2009;6:1171-1176

Arthur L. Burnett, MD, and Phillip M. Pierozazio, MD

The slide describes the Corporal 'Snake' Maneuver, a modified Al-Ghorab shunt. It involves inserting a 7/8 Hegar dilator several centimeters into the corpora cavernosa. The procedure is named after a plumber's snake. It is noted that ED is likely, though the natural history is likely that of ED. The procedure results in a 3/3 resolution of priapism and a 1/3 recovery of erectile function (partial 1/3). The diagram shows a 2cm transverse incision and the placement of the dilator.

Επί αποτυχίας → ίνωση → ΣΤ.Δ



Ποια είναι η σύγχρονη αντιμετώπιση του πριαπισμού χαμηλής ροής;

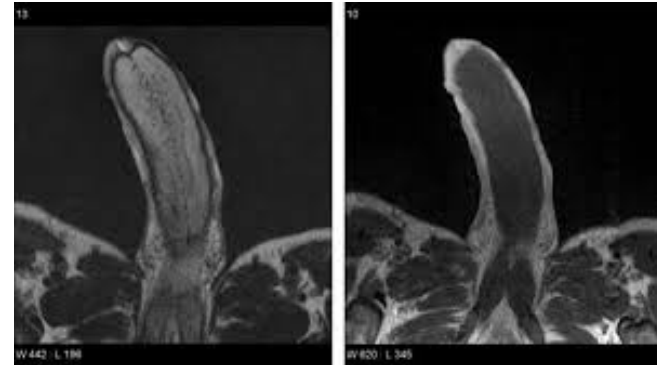
MRI & Πριαπισμός

38 ασθενείς

MRI και βιοψία σηραγγωδών

100% ευαισθησία της MRI → Νέκρωση

Ralph DJ, Muneer A et al. BJU int 2010



Στυτική Ικανότητα

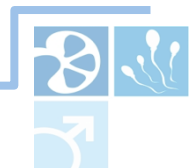T-Shunt → <24h → 50% ΣΤ.Δ

→ >48h → 100% ΣΤ.Δ

The efficacy of the T-shunt procedure and intracavernous tunneling (snake maneuver) for refractory ischemic priapism. Zacharakis et al J Urol 2014

EAU Guidelines

Αποτυχία θεραπείας >36h → Τοποθέτηση πεικής πρόθεσης



ΕΥΧΑΡΙΣΤΩ

