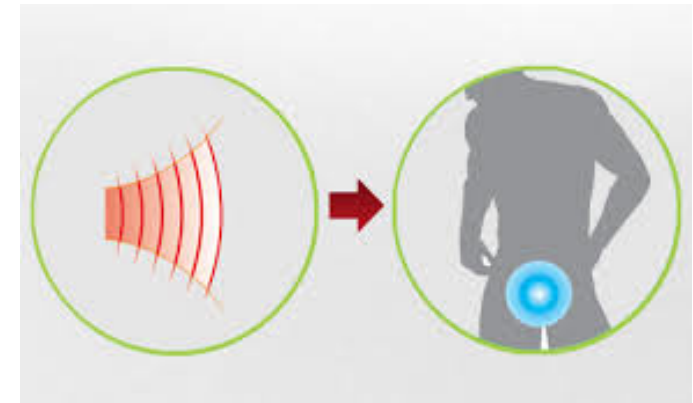
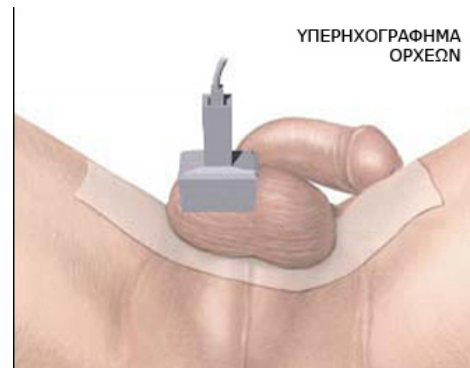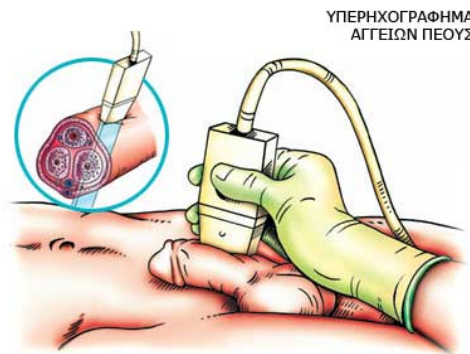


Υπερηχογράφημα – Triplex πέους και όρχεων



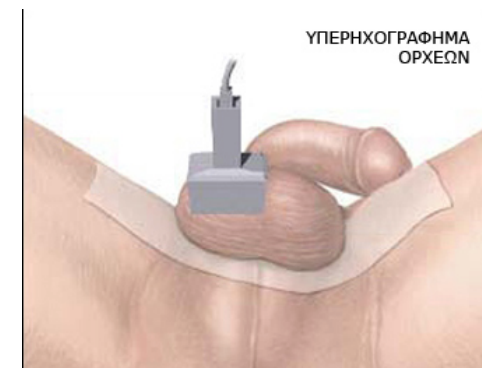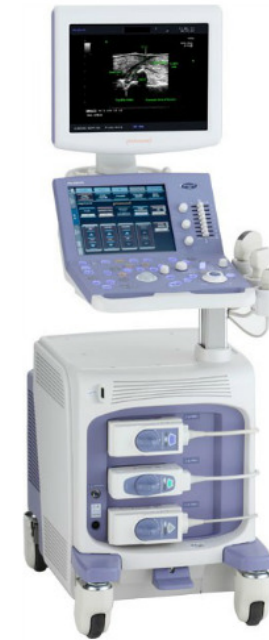Σωτήρης Ανδρεαδάκης
Δημήτρης Καλυβιανάκης

Δήλωση συμφερόντων

Καμία

Τι πρέπει να ξέρουμε;

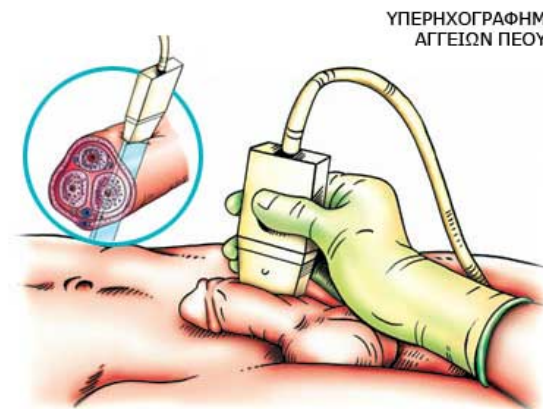
- ❑ **Μέρος Α: ο υπερηχογράφος**
- Τι καθορίζει τις δυνατότητες ενός υπερηχογράφου;
- Πως επιλέγουμε την κεφαλή;
- Βοηθά το power doppler;
- Τι ρυθμίσεις διαλέγουμε;
- Τι συντήρηση χρειάζεται;
- Πως αποθηκεύουμε τις εξετάσεις;
- ❑ **Μέρος Β: Υπερηχογράφημα και triplex όρχεων**
- Ενδείξεις
- Θέση ασθενή
- Το απλό υπερηχογράφημα όρχεων
- Ετοιμασία για το triplex
- Οι χρόνοι της εξέτασης
- Πως μετράμε την διάταση του φλεβικού δικτύου;
- Πως αξιολογούμε την παλινδρόμηση;
- Οι φυσιολογικές τιμές και το έντυπο αναφοράς



Τι πρέπει να ξέρουμε;

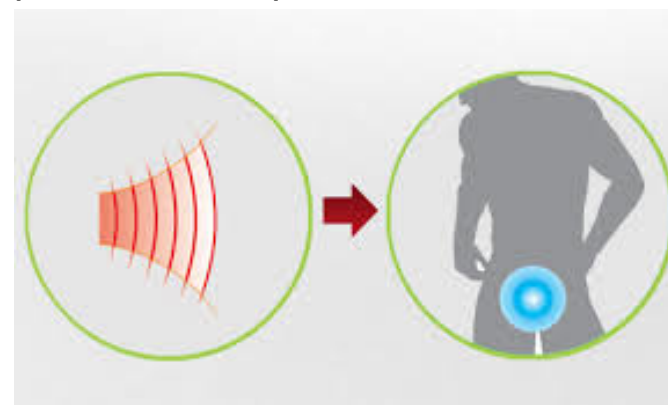
▣ Μέρος Γ: Υπερηχογράφημα και triplex πέους

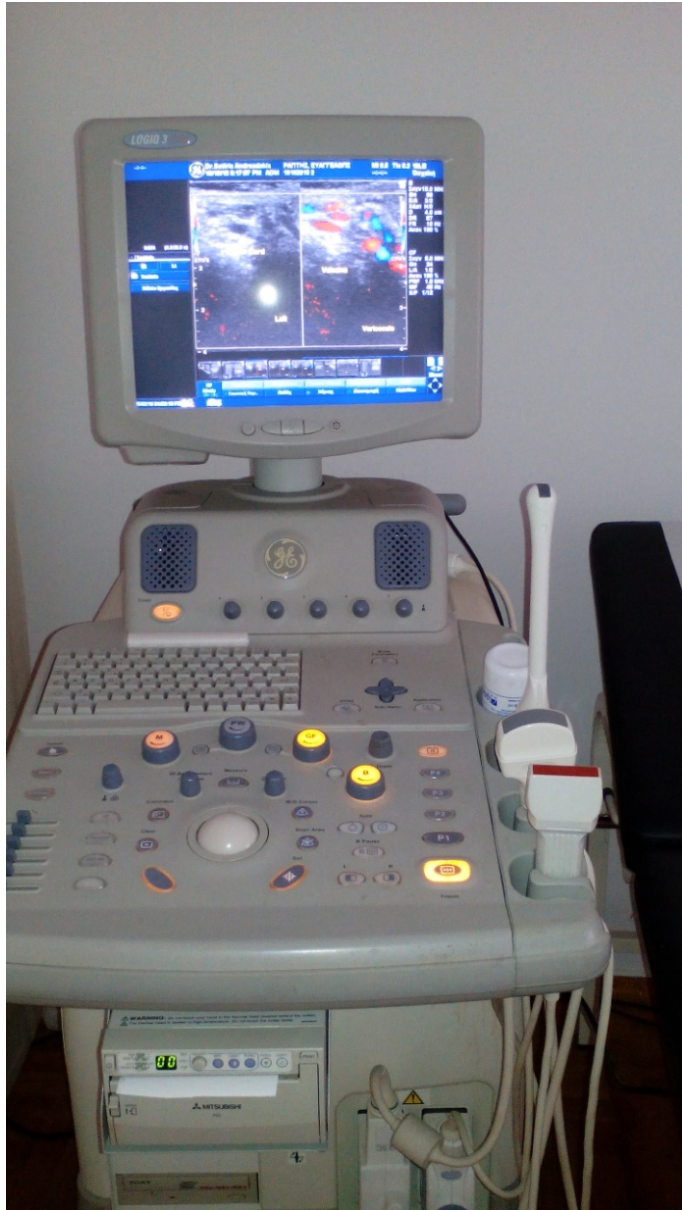- Ενδείξεις
- Θέση ασθενή
- Επιλογή φαρμάκου για ένεση
- Το απλό υπερηχογράφημα πέους
- Ετοιμασία για το triplex
- Οι χρόνοι της εξέτασης
- Πως μετράμε την διαστολική και συστολική επιτάχ
- Τι σημαίνει η καθυστερημένη ανταπόκριση;
- Πως ελέγχουμε την φλεβική διαφυγή;
- Πότε χρησιμοποιούμε δεύτερη δόση;
- Οι φυσιολογικές τιμές και το έντυπο αναφοράς
- Κριτήρια για μια μη αξιολογήσιμη εξέταση και πότε την επαναλαμβάνουμε;



▣ Μέρος Δ: Κρουστικά κύματα

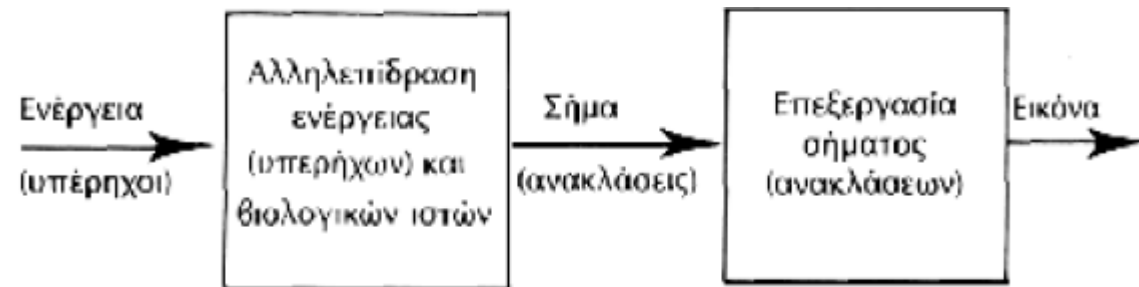
- Τα μηχανήματα / χαρακτηριστικά
- Ενδείξεις
- Θέση ασθενή
- Τα σημεία κρούσης
- Τα θεραπευτικά πρωτόκολλα





Ο υπερηχογράφος

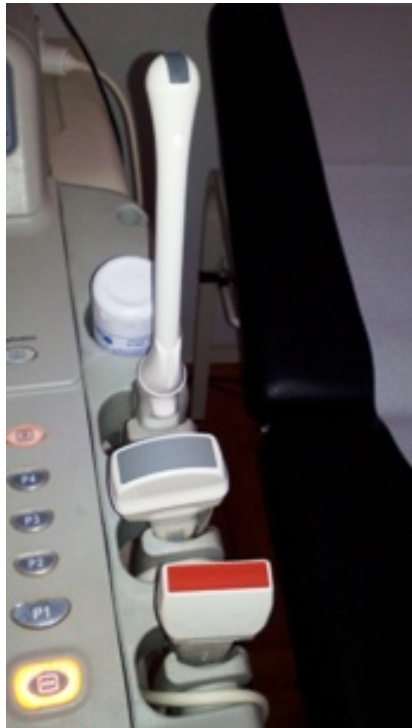- Τι καθορίζει τις δυνατότητες ενός υπερηχογράφου;



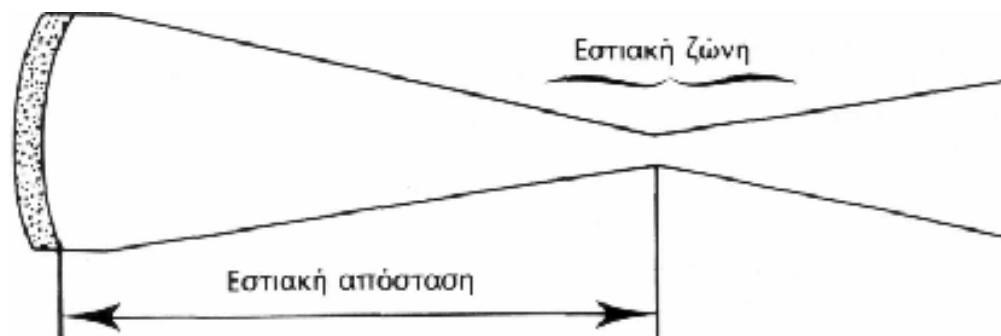
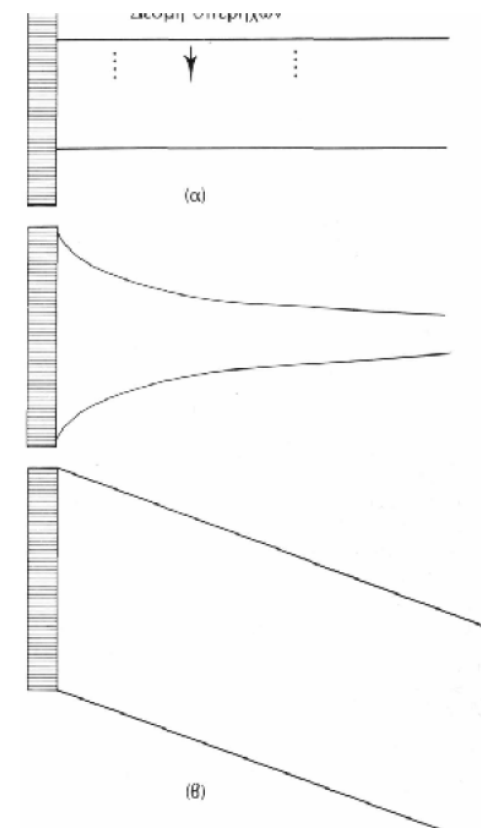
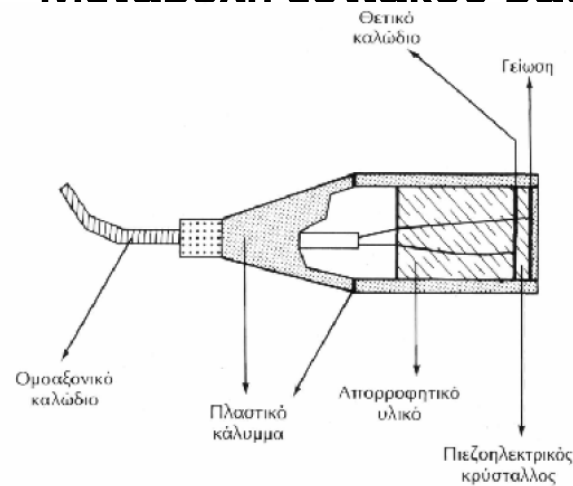
- ✓ Ηχοβολέας
- ✓ Ηλεκτρικά κυκλώματα
- ✓ Κεντρική μονάδα – επεξεργαστική ισχύς
- ✓ Μνήμη (ψηφιακή)
- ✓ Οθόνη

Μέρος Α: ο υπερηχογράφος

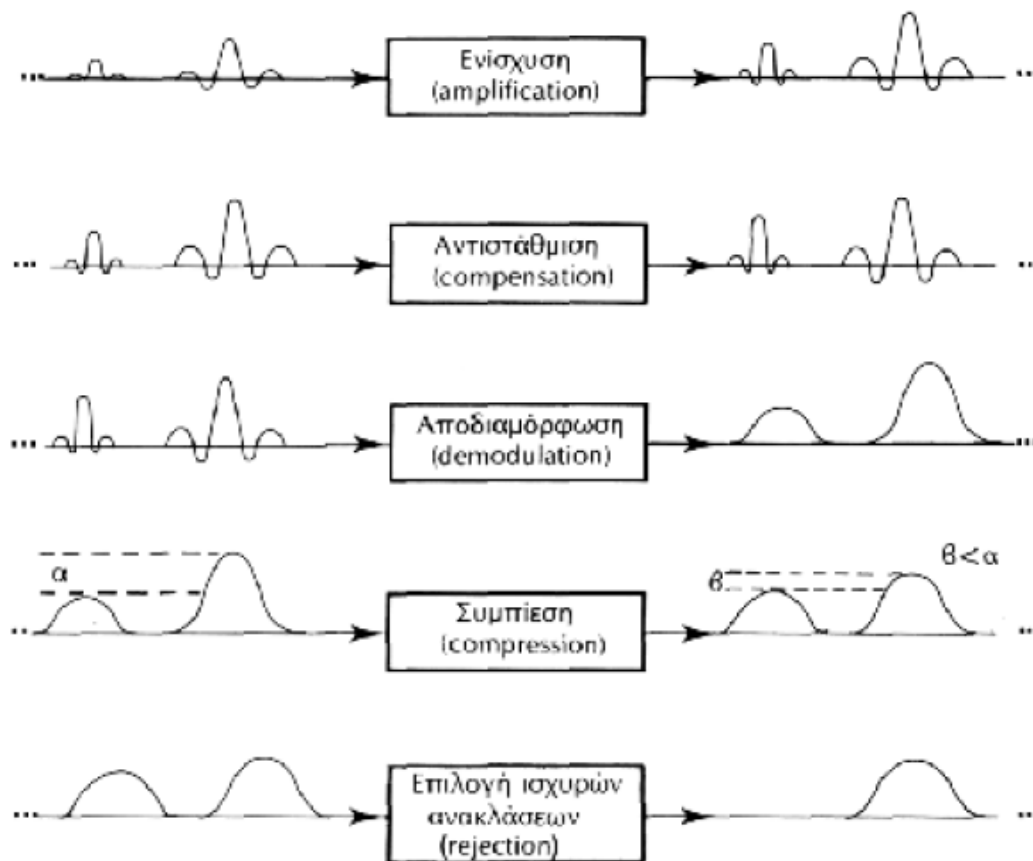
Ηχοβολέας (πλήθος στοιχείων, απλές ή φασικές διατάξεις)



- Μεταβολή κατεύθυνσης δέσμης
- Μεταβολή εστιακού βάθους



Μέρος Α: ο υπερηχογράφος



- Ηλεκτρικά κυκλώματα
- Επεξεργαστής (σήμερα μεγάλη επεξεργαστική ισχύς)
- Μνήμη

Μέρος Α: ο υπερηχογράφος

- Ψηφιοποίηση των ηλεκτρικών σημάτων που περιέχουν την πληροφορία που θα οδηγήσει στη σύνθεση της εικόνας
- Διαχωρισμός ανατομικής δομής σε κυψελίδες (pixels)
- Για κάθε pixel υπάρχει μια θέση στη μνήμη εικόνας, έτοιμη να δεχθεί κάποια τιμή ανάλογη της έντασης των ανακλάσεων που προέρχονται από αυτή
- Οι αποστάσεις των ανακλαστικών επιφανειών από το μετατροπέα ενέργειας υπολογίζονται με βάση την ταχύτητα του ήχου στους μαλακούς ιστούς και το συνολικό χρόνο διάδοσης του αρχικού παλμού υπερήχων μέχρι το σημείο ανάκλασης και επιστροφής της ανάκλασης στην κεφαλή
- Ο πίνακας εντάσεων, που με τον τρόπο αυτό αποθηκεύεται στη μνήμη εικόνας, διαβάζεται και μεταφέρεται στην οθόνη με συχνότητα που επιτρέπει τη σταθερή και συνεχή απεικόνιση της ανατομικής τομής

Μέρος Α: ο υπερηχογράφος


- ✓ Ο αριθμός των pixels, στις οποίες υποδιαιρείται η ανατομική δομή, και, επομένως, το μέγεθος μνήμης, καθορίζουν τη διακριτική ικανότητα της εικόνας
- ✓ Για παράδειγμα, όταν το επιθυμητό βάθος απεικόνισης είναι 20 cm
- ✓ μνήμη 512x512 στοιχείων, η διακριτική ικανότητα 0,4 mm
- ✓ μνήμη 1024x1024 0,2 mm
- ✓ **Ψηφιακές μνήμες** - αποθήκευση των εντάσεων των ανακλάσεων σε δυαδική μορφή (0,1) - bits . Βάθος μνήμης = αριθμός bits διαθέσιμα για κάθε ένταση
- ✓ -ελάχιστη διαφορά εντάσεων, που μπορεί να παρασταθεί στη μνήμη του συστήματος
- ✓ Αριθμός των επιπέδων έντασης, που μπορούν να παρασταθούν με n bits είναι 2^n
- ✓ Σύνηθες βάθος μνήμης συμβατικών συστημάτων 8, άρα 256 επίπεδα έντασης
- ✓ **Οθόνη** επαρκή ανάλυση για ικανότητα διάκρισης πολλών επιπέδων έντασης στην τελική εικόνα (contrast resolution)

Μέρος Α: ο υπερηχογράφος

Όλα τα συστήματα υπερηχογραφικής απεικόνισης **κρίνονται ως προς την ποιότητα των εικόνων που παράγουν**, με βάση:

- τη χωρική διακριτική τους ικανότητα (spatial resolution)
- την ικανότητα διάκρισης μικρών διαφορών έντασης (contrast resolution)
- το μέγεθος του πεδίου απεικόνισης (field of view)
- τη δυνατότητα απεικόνισης σε πραγματικό χρόνο (real-time imaging)
- την ύπαρξη τεχνικών σφαλμάτων εικόνας (image artifacts)

Μέρος Α: Ο υπερηχογράφος




➤ Πως επιλέγουμε την κεφαλή;

- Ανάλογα με το όργανο που θέλουμε να ελέγξουμε
- ↑ συχνότητας λεπτομερέστερη απεικόνιση , μικρότερο βάθος
- Όσχεο: Linear
- 10 – 15 MHz
- B – mode
- Color Doppler
- Power Doppler
-



Μέρος Α: ο υπερηχογράφος

- Βοηθά το power doppler;



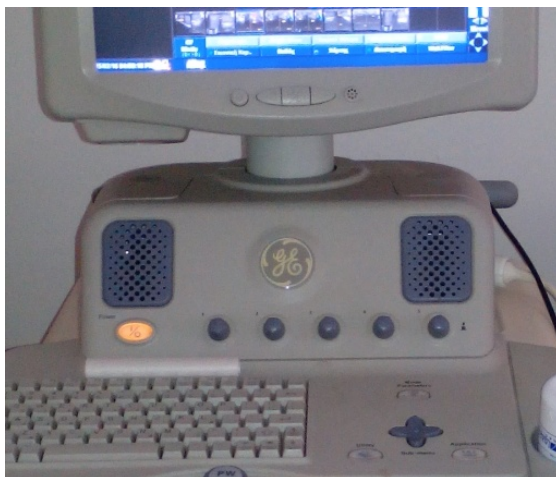Τα πλεονεκτήματα της **Doppler ισχύος** είναι:

- Η μεγαλύτερη ευαισθησία σε μικρές ταχύτητες ροής και μικρότερα αγγεία
- Η ανεξαρτησία της από τη γωνία πρόσπτωσης
- Η αποφυγή ψευδούς μετατόπισης (aliasing)
- Η βελτιωμένη διευκρίνιση μεταξύ του ρέοντος αίματος και του τοιχώματος του αγγείου.

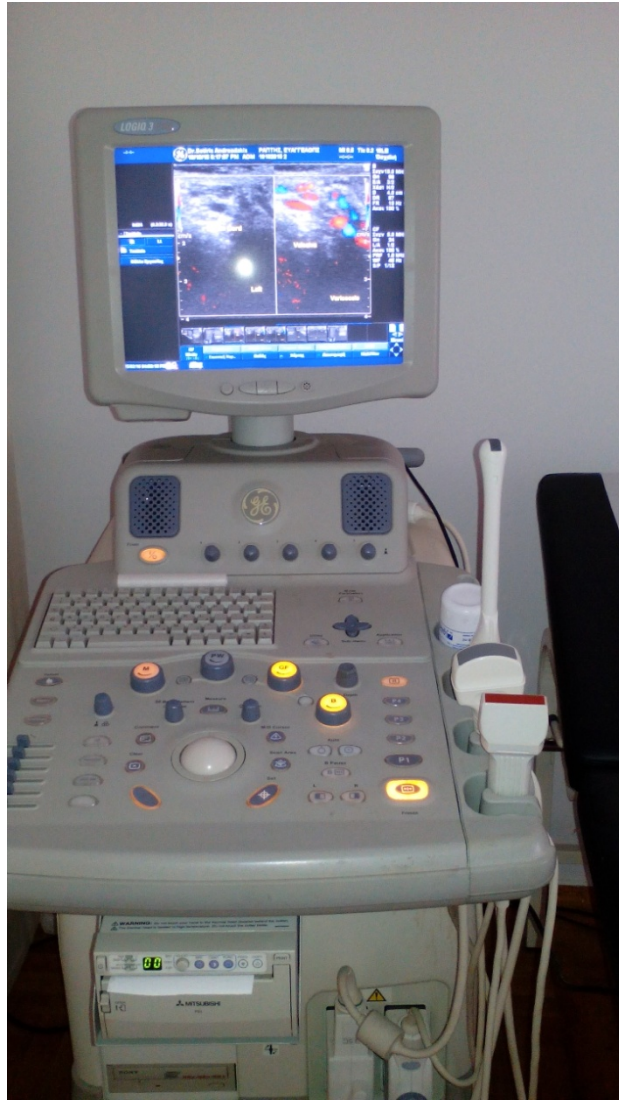Το κύριο μειονέκτημα της **Doppler ισχύος** είναι ότι, αντίθετα από τη μετατόπιση Doppler, δεν παρέχει πληροφορίες της φοράς και διεύθυνσης ή της ταχύτητας ροής

Μέρος Α: ο υπερηχογράφος

- Τι ρυθμίσεις έχουμε δυνατότητα να κάνουμε;
- Ακουστική ισχύς
- Χάρτης – απόχρωση
- Μεταβλητή συχνότητα
- Δεξιά – Αριστερά, Πάνω – κάτω
- Ενίσχυση
- TGC (time gain compensation)
- Σημεία εστίασης
- Ρυθμίσεις εικόνας μετά τη λήψη



Μέρος Α: ο υπερηχογράφος




- **Τι συντήρηση χρειάζεται;**
 - Καθαρισμός μονάδας - οθόνης
 - Σχολαστικός καθαρισμός κεφαλών, όχι χημικά
 - Έλεγχος καλωδίων
 - Συντήρηση μονάδας σε ετήσια βάση από εξειδικευμένο τεχνικό προσωπικό

Μέρος Α: ο υπερηχογράφος



➤ Πώς αποθηκεύουμε τις εξετάσεις;

Εσωτερικός σκληρός δίσκος



Αντίγραφα ασφαλείας

- CD/DVD

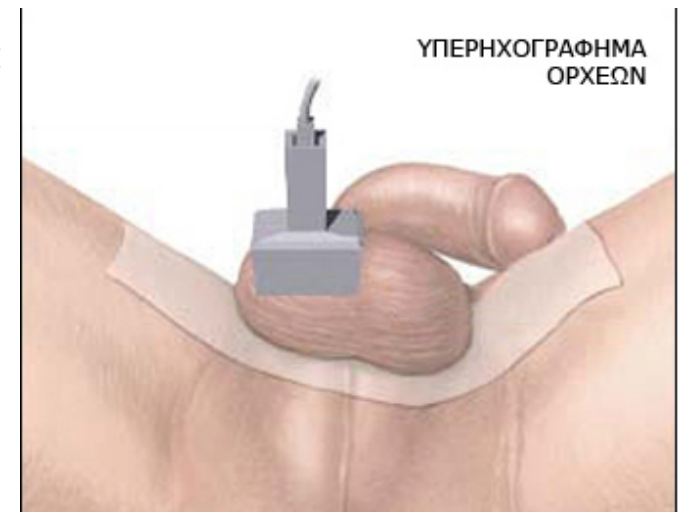
- USB sticks

- Εξωτερικός HDD

Υπερηχογράφημα και triplex όρχεων

Τι πρέπει να ξέρουμε;

- ❑ **Μέρος Β: Υπερηχογράφημα και triplex όρχεων**
- Ενδείξεις
- Θέση ασθενή
- Το απλό υπερηχογράφημα όρχεων
- Ετοιμασία για το triplex
- Οι χρόνοι της εξέτασης
- Πως μετράμε την διάταση του φλεβικού δικτύου;
- Πως αξιολογούμε την παλινδρόμηση;
- Οι φυσιολογικές τιμές και το έντυπο αναφοράς



Υπερηχογράφημα και triplex όρχεων

Ενδείξεις

- Διόγκωση ή ατροφία του όρχεως
- Μεταβολές σχήματος – μεγέθους του οσχέου
- Κρυφορχία, ανελκόμενοι όρχεις
- Ψηλαφητό μόρφωμα οσχέου - όρχεων
- Φλεγμονώδεις παθήσεις του οσχέου
- Οξύ όσχεο - ημιόσχεο
- Ανδρική υπογονιμότητα
- Αίτημα του ασθενούς

Υπερηχογράφημα και triplex όρχεων

Ενδείξεις Triplex

- Οξύ όσχεο – ημιόσχεο
- Κακώσεις οσχέου
- Εκτίμηση αιμάτωσης των όρχεων
- Διαγνωστική προσπέλαση κισσοκήλης

Υπερηχογράφημα και triplex όρχεων

Θέση ασθενή

- Ο ασθενής σε ύπτια θέση, με άνεση, ασφάλεια (πρόσβαση άλλων ατόμων στο χώρο) και επαρκή θερμοκρασία εξεταστικού χώρου
- Τα σκέλη σε πλήρη χαλάρωση και ελαφρά απαγωγή
- Το πέος ανασηκώνεται και συγκρατείται στο κοιλιακό τοίχωμα
- Οι όρχεις εξετάζονται χωρίς να υποστηρίζονται

Υπερηχογράφημα και triplex όρχεων

Το απλό υπερηχογράφημα όρχεων

- Τομές σε όλο το παρέγχυμα, σε οβελιαίο και εγκάρσιο άξονα
- Απεικόνιση τοιχώματος οσχέου – παρουσία υγρού
- Απεικόνιση όρχεων – επιδιδυμίδων
- Μέγεθος – ομοιογένεια και ηχογένεια παρεγχύματος
- Ενδοορχικές βλάβες – μορφώματα
- Απεικόνιση του σπερματικού τόνου σε σημείο πλησίον του όρχεως

Υπερηχογράφημα και triplex όρχεων

Triplex

- Σταθεροποίηση του εξεταζόμενου όρχεως
- Σταθερότητα ηχοβολέα – αποφυγή motion artifact
- Επαρκής ποσότητα γέλης
- Ρύθμιση συχνότητας (4 – 8 MHz)
- Ρύθμιση ενίσχυσης (επαρκής ανίχνευση ροής, με ταυτόχρονη αποφυγή θορύβου)
- Ρύθμιση συχνότητας επανάληψης παλμών (PRF)
χαμηλή ρύθμιση – ανάδειξη αργής ροής, αποφυγή θορύβου
- Εκτίμηση αιμάτωσης των όρχεων και απεικόνιση αγγείων
σπερματικού φλεβικού δικτύου - εκτίμηση παλινδρόμησης

Υπερηχογράφημα και triplex όρχεων

Οι χρόνοι της εξέτασης και τότε ολοκληρώνεται

- Απεικόνιση δομών οσχέου
- Απεικόνιση επιδιδυμίδων
- Απεικόνιση και μέτρηση διαστάσεων και όγκου όρχεων
- Απεικόνιση σπερματικού τόνου

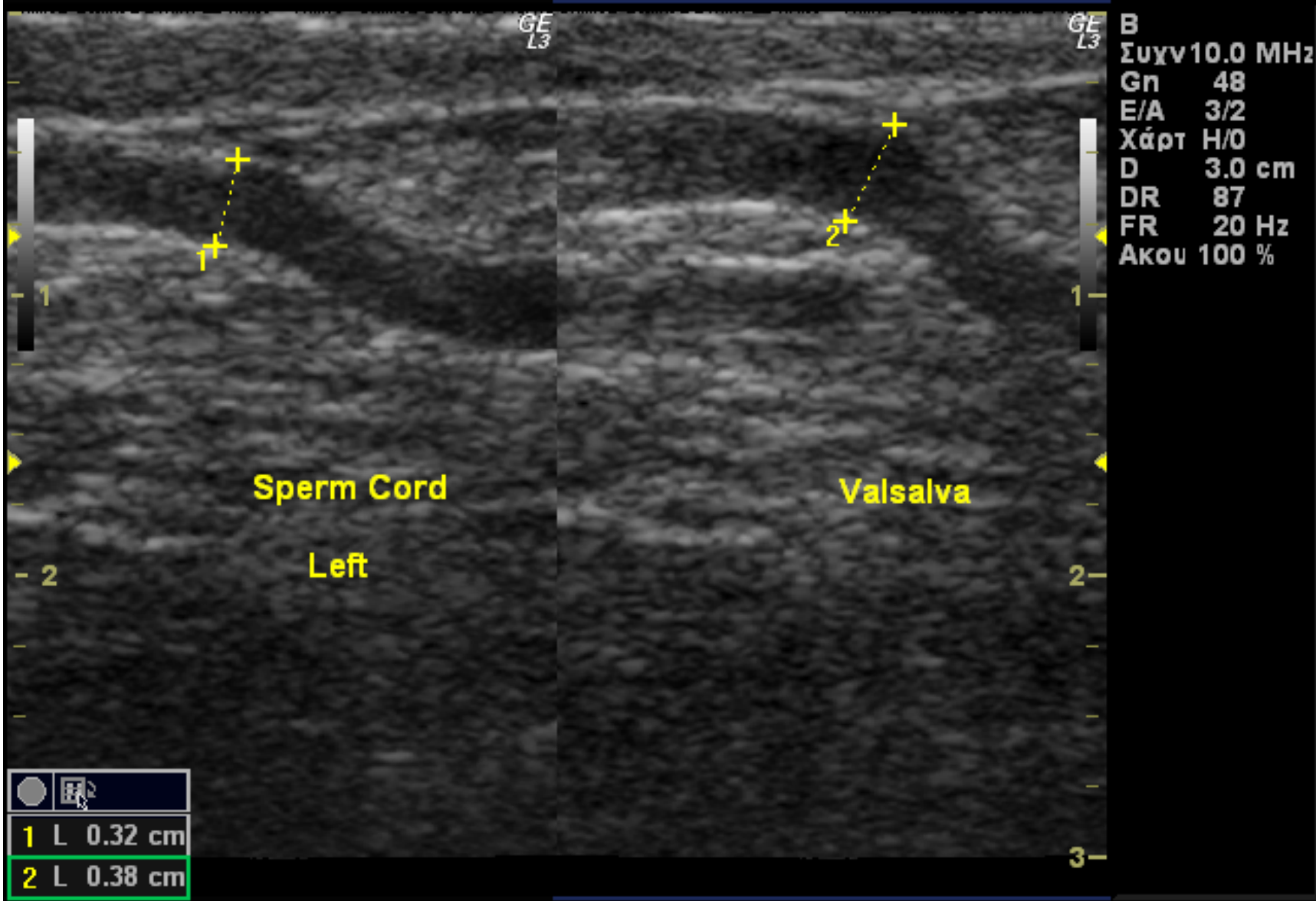
- Έλεγχος αιμάτωσης όρχεων
- Έλεγχος για παλινδρόμηση αίματος στο σπερματικό φλεβικό δίκτυο

- Καταγραφή, αποθήκευση, εκτύπωση

Υπερηχογράφημα και triplex όρχεων

Πώς μετράμε την διάταση του φλεβικού δικτύου;

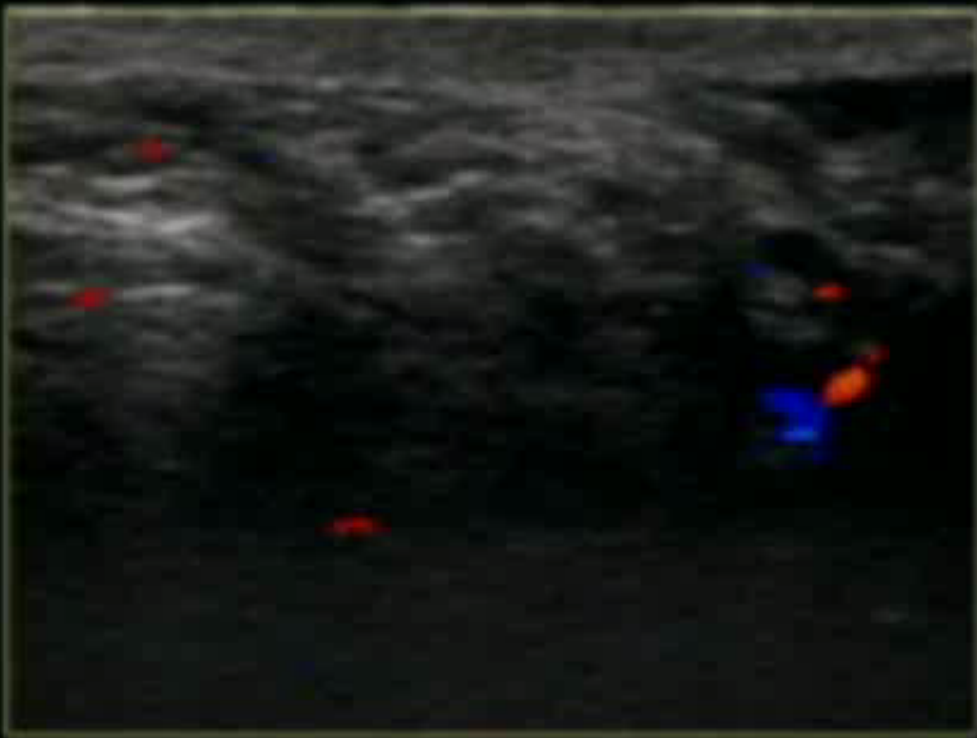
- Απεικόνιση των φλεβικών στελεχών – μέτρηση διαμέτρου του αυλού σε ηρεμία και κατακεκλιμένη ύπτια θέση
- Μέτρηση διαμέτρου του αυλού σε δοκιμασία Valsava σε κατακεκλιμένη ύπτια και σε όρθια θέση
- Εφαρμογή έγχρωμου Doppler και εκτίμηση παλινδρόμησης σε δοκιμασία Valsava σε κατακεκλιμένη ύπτια και σε όρθια θέση
- Επικουρικά Power Doppler και κυματομορφές



Υπερηχογράφημα και triplex όρχεων

Πως αξιολογούμε την παλινδρόμηση;

- Σταθερή τοποθέτηση του ηχοβολέα και εντοπισμός του σπερματικού τόνου με τα αγγεία να ακολουθούν τη φορά του άξονά του
- Σε λειτουργία έγχρωμου Doppler
- Αύξηση της ενδοκοιλιακής πίεσης με Valsava
- Σε κατακεκλιμένη και όρθια θέση



GE
L5

- B
- Συγν
- Gn
- E/A
- Χάρτ
- D
- DR
- FR
- Ακου

2-

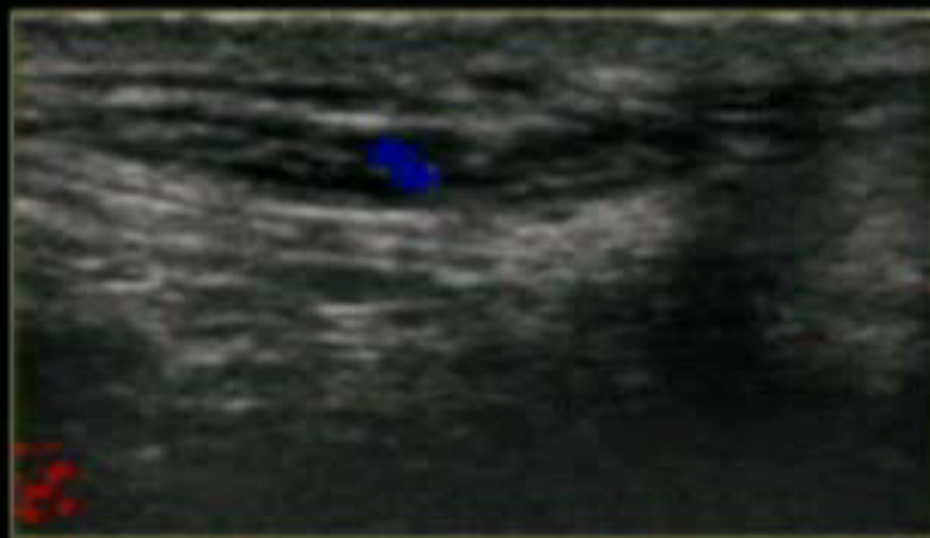

- CF
- Συγν
- Gn
- L/A
- Ακου
- PRF
- WF
- S/P

4-

6-

n/s





Sperm Cord

Left

- B
- Συγν
- Gn
- E/A
- Χάρτ
- D
- DR
- FR
- Ακο

- 2-

- CF
- Συγν
- Gn
- L/A
- Ακο
- PRF
- WF
- 4- S/P

-
-
-

- 6-

Υπερηχογράφημα και triplex όρχεων

Οι φυσιολογικές τιμές και το έντυπο αναφοράς

- Ομοιογενές παρέγχυμα
- Όγκος όρχεως ενηλίκου 15 – 20 κ.εκ.
- Μήκος 3-5 εκ., ύψος και πλάτος 2-3 εκ.
- Εύρος αυλού αγγείων 3χιλ.

Υπερηχογράφημα οσχέου – όρχεων

Και οι δύο όρχεις ελέγχονται με φυσιολογικό μέγεθος, συμμετρικοί και με ομοιογενή ηχοδομή.

Διευρυσμένες φλέβες (έως 0,40 εκ. σε Valsava) στο σπερματικό φλεβικό δίκτυο του ΑΡ όρχεως. Φυσιολογικό εύρος αγγείων ΔΕ.

Διαστάσεις όρχεων:

ΔΕ όρχις: 4,57 X 2,83 X 1,99 εκ. Όγκος 13,48 κ.εκ.

ΑΡ όρχις: 4,35 X 2,24 X 2,80 εκ. Όγκος 14,33 κ.εκ.

Επιδιδυμίδες αμφότερες κφ.

Triplex:

Φυσιολογική αιμάτωση όρχεων.

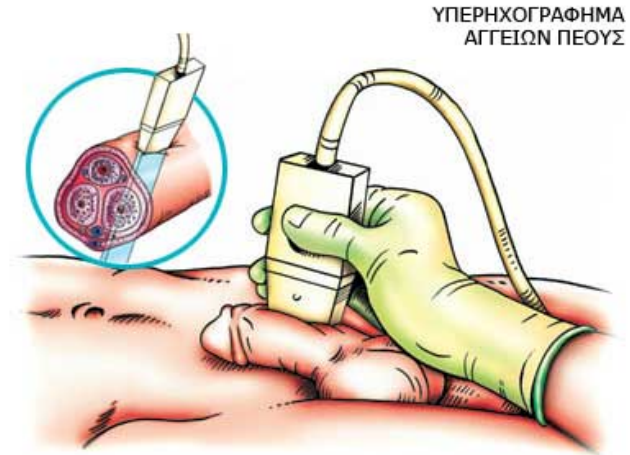
Στη valsava αναγνωρίζεται μεγάλου βαθμού παλινδρόμηση στις διευρυσμένες φλέβες στο ΑΡ σπερματικό φλεβικό δίκτυο, σε κατακεκλιμένη θέση και δοκιμασία Valsava.

ΣΥΜΠΕΡΑΣΜΑ: ΚΙΡΣΟΚΗΛΗ 3ου βαθμού αριστερά

Μέρος Γ: Υπερηχογράφημα και triplex Πέους

Τι πρέπει να ξέρουμε;

- ❑ **Μέρος Β: Υπερηχογράφημα και triplex Πέους**
- Ενδείξεις
- Θέση ασθενή
- Επιλογή φαρμάκου για ένεση
- Το απλό υπερηχογράφημα πέους
- Ετοιμασία για το triplex
- Οι χρόνοι της εξέτασης
- Πως μετράμε την διαστολική και συστολική επιτάχυνση;
- Τι σημαίνει η καθυστερημένη ανταπόκριση;
- Πως ελέγχουμε την φλεβική διαφυγή;
- Πότε χρησιμοποιούμε δεύτερη δόση;
- Οι φυσιολογικές τιμές και το έντυπο αναφοράς
- Κριτήρια για μια μη αξιολογήσιμη εξέταση και πότε την επαναλαμβάνουμε;



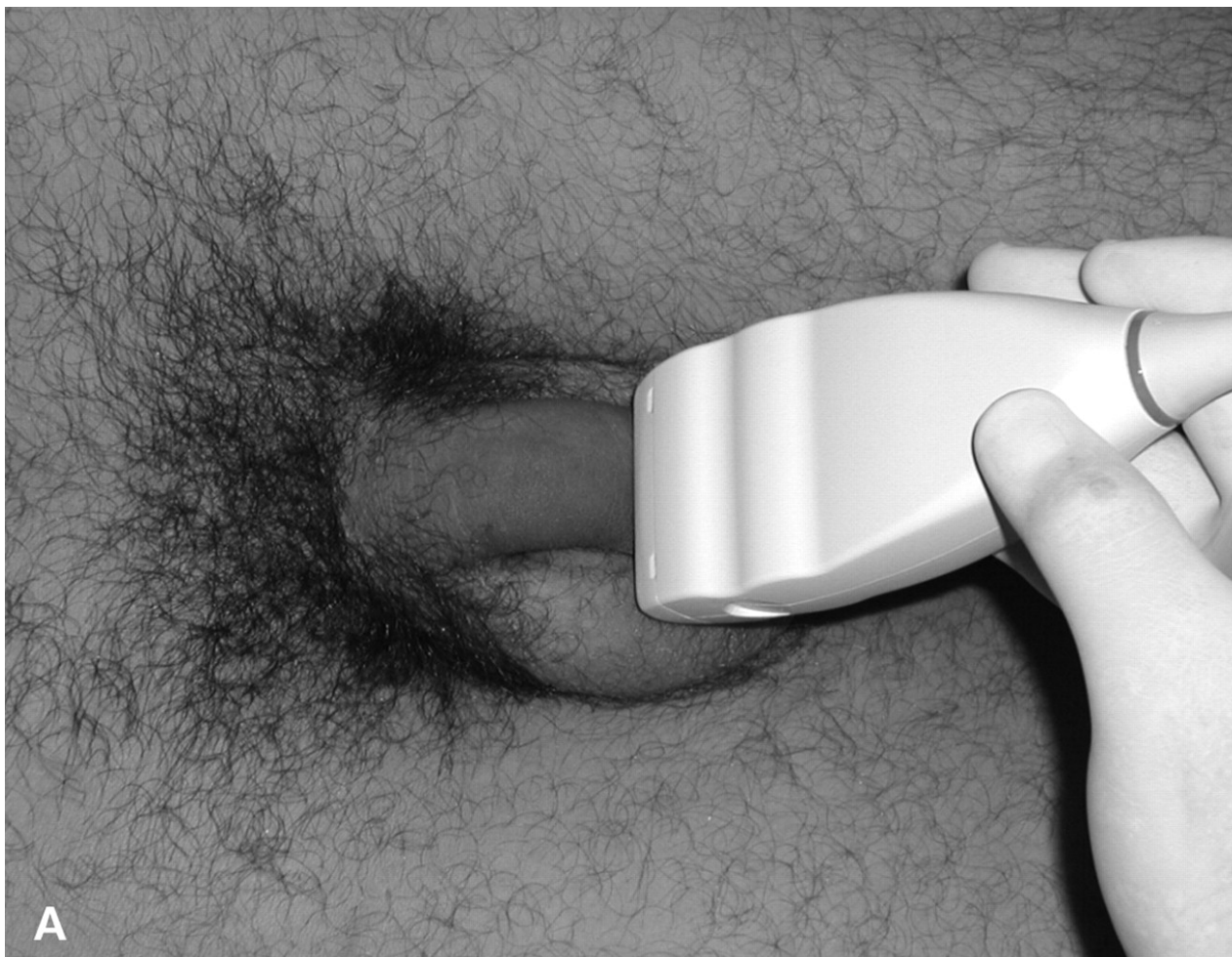Υπερηχογράφημα και triplex Πέους

Ενδείξεις

- ✓ Πρωτοπαθής ΣΔ (μη προκαλούμενη από οργανική νόσο ή ψυχογενή διαταραχή)
- ✓ Νέοι ασθενείς με ιστορικό κάκωσης του περινέου ή της πτυέλου που θα μπορούσαν να ωφεληθούν από μια δυναμικά θεραπευτική αγγειακή χειρουργική επέμβαση.
- ✓ Ασθενείς με δυσμορφίες του πέους που μπορεί να χρειαστούν χειρουργική αντιμετώπιση, π.χ., νόσος του Peyronie, συγγενή κάμψη του πέους.
- ✓ Ασθενείς με σύνθετες ψυχιατρικές ή ψυχοσεξουαλικές διαταραχές.
- ✓ Ασθενείς με σύνθετες ενδοκρινολογικές διαταραχές.
- ✓ Μετά από επιθυμία του ασθενούς.
- ✓ Για ιατροδικαστικούς λόγους , π.χ., σεξουαλική κακοποίηση

Υπερηχογράφημα και triplex Πέους

Θέση ασθενή

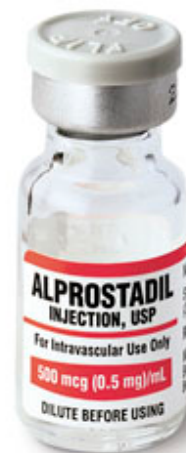

Υπερηχογράφημα και triplex Πέους

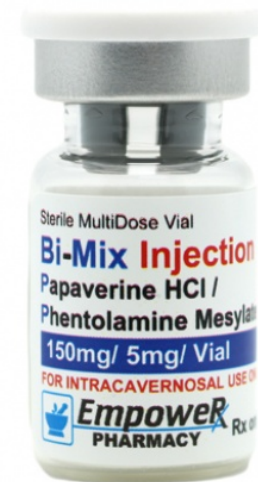Επιλογή φαρμάκου για ένεση

✓ Χορήγηση αγγειοδραστικών ουσιών

- Prostaglandin E1 σε δόση των 10 ή 20μg (πριαπισμός 1% vs 10%)
- Bimix (επαναληπτική δόση – παράγοντες κινδύνου)
- Trimix (φλεβική διαφυγή)
- PDE5i και σεξουαλικός ερεθισμός



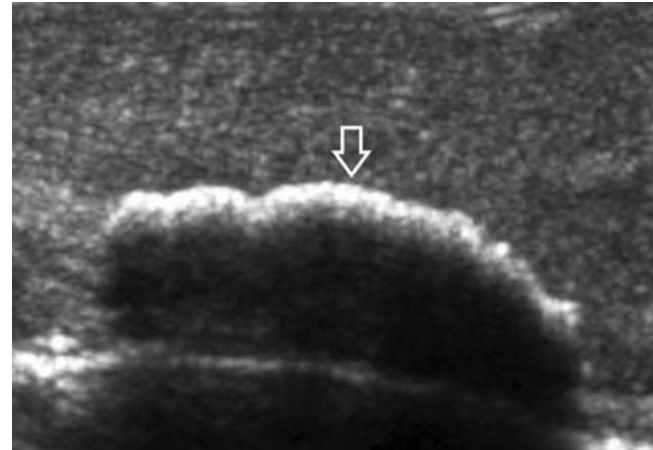
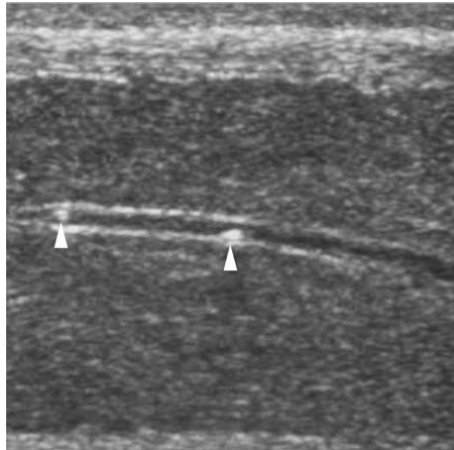
Seyam R, Int J Impot Res 2005;17:346–53.
Gontero P, Br J Radiol 2004;77:922–6.
Incrocci L, Int J Impot Res 1996;8:227–32.



Υπερηχογράφημα και triplex Πέους

Το απλό υπερηχογράφημα πέους

- ✓ Η εξέταση γίνεται από την κοιλιακή επιφάνεια σε επιμήκη και εγκάρσια τομή
- ✓ Αρχικά σε χάλαση



Υπερηχογράφημα και triplex Πέους

Ετοιμασία για το triplex

- ✓ Ενημέρωση του ασθενούς
- ✓ Εξασφάλιση ιδιωτικότητας
- ✓ Ήρεμο περιβάλλον

Υπερηχογράφημα και triplex Πέους

Οι χρόνοι της εξέτασης

- ✓ Για πόσο χρόνο πρέπει να αξιολογούνται οι ροές;
 - Η υψηλότερη PSV αναπτύσσεται 5-6 λεπτά μετά την ICI
 - 22% ασθενών σε μεγαλύτερο χρόνο (1-18 min)
 - Για τουλάχιστον 20 λεπτά (ανά 5')

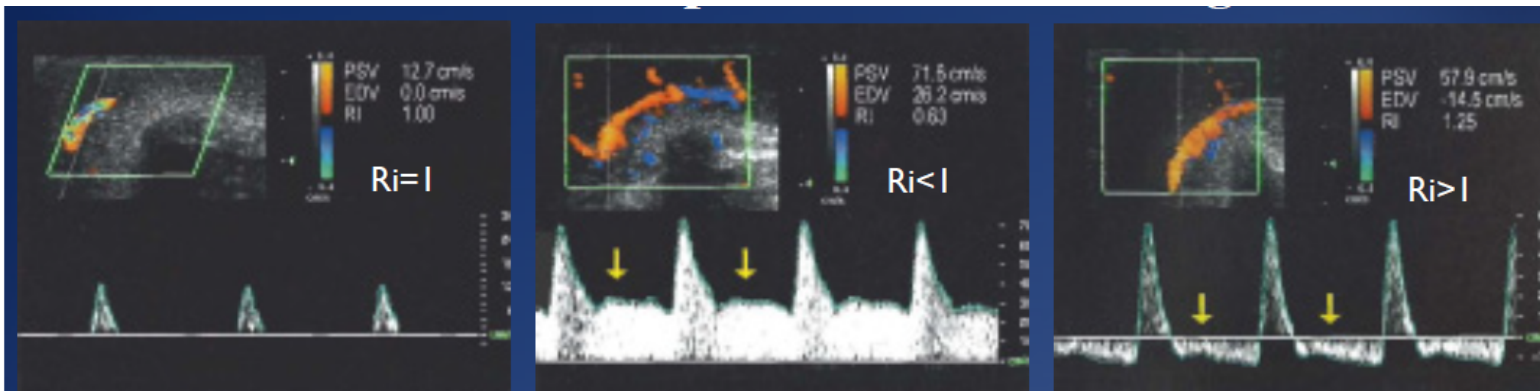


Gill RW. Ultrasound Med Biol 1985;11:625-41.

Χάλαση

Πλήρωση

Στύση



PSV 2 to 15 cm/sec

>35 cm/sec

≤ max Response

EDV 0 cm/sec

>0 cm/sec

≤ 0 cm/sec

Ri 1.00

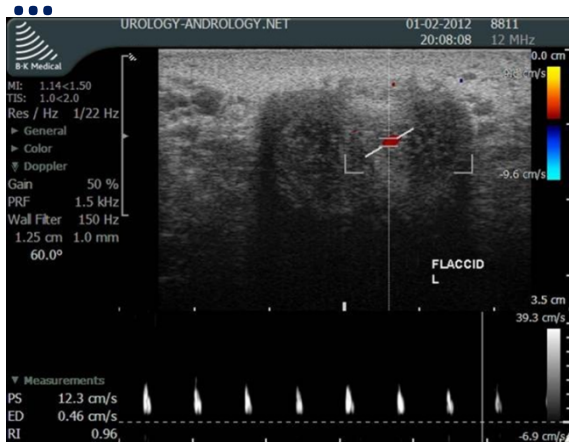
< 1.00

≥ 1.00 (flow reversal)

Size

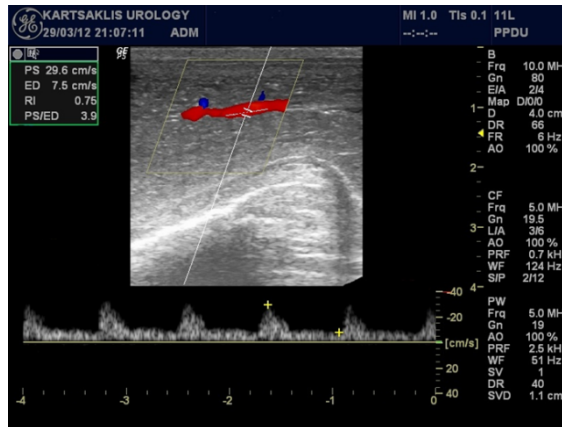


Οι φασματικές κυματομορφές ταξινομούνται σε 6 φάσεις (0-5)



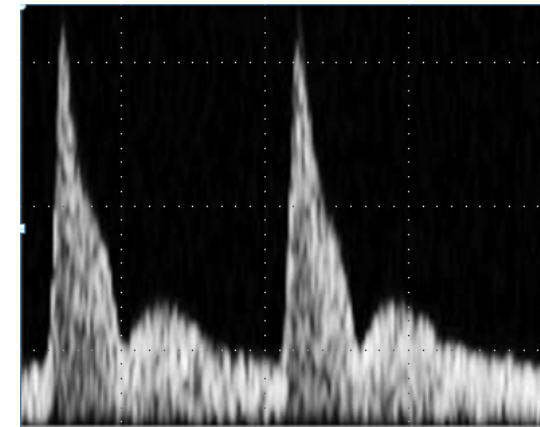
Φάση 0 (χάλαση)

- Μονοφασική ροή
- PSV: 15–25 cm/s



Φάση 1 (έναρξη στύσης)

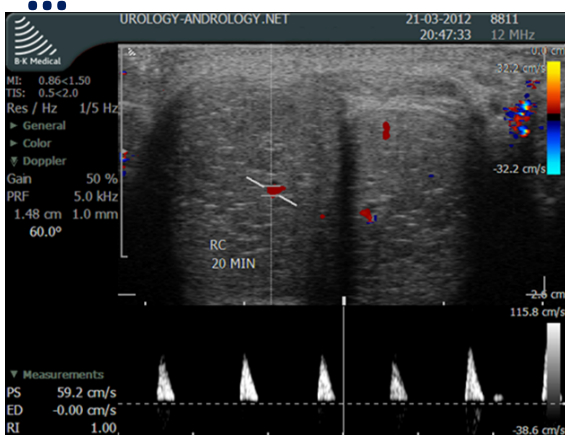
- Αύξηση της συστολικής & διαστολικής ροής



Φάση 2 (↑ Ρ σηραγγώδη)

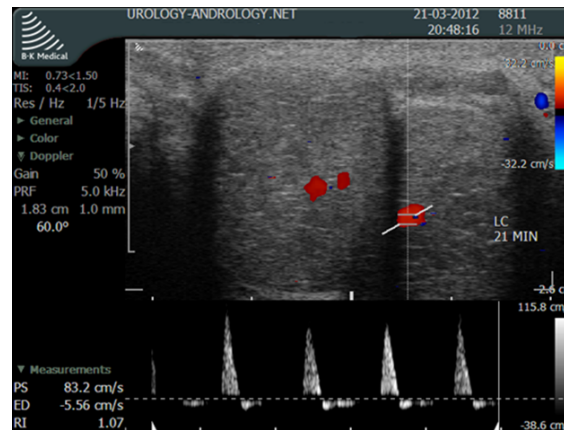
- Δίκροτη εγκοπή τελοσυστολική ροή
- Μειώνεται σταδιακά η διαστολική ροή

Οι φασματικές κυματομορφές ταξινομούνται σε 6 φάσεις (0-5)




Φάση 3

- Ρ σηραγγώδη = διαστολική
- Διαστολική ροή στο μηδέν



Φάση 4 (πλήρη στύση)

- Ρ σηραγγώδη > διαστολική
- Αρνητικοποίηση της διαστολικής ροής

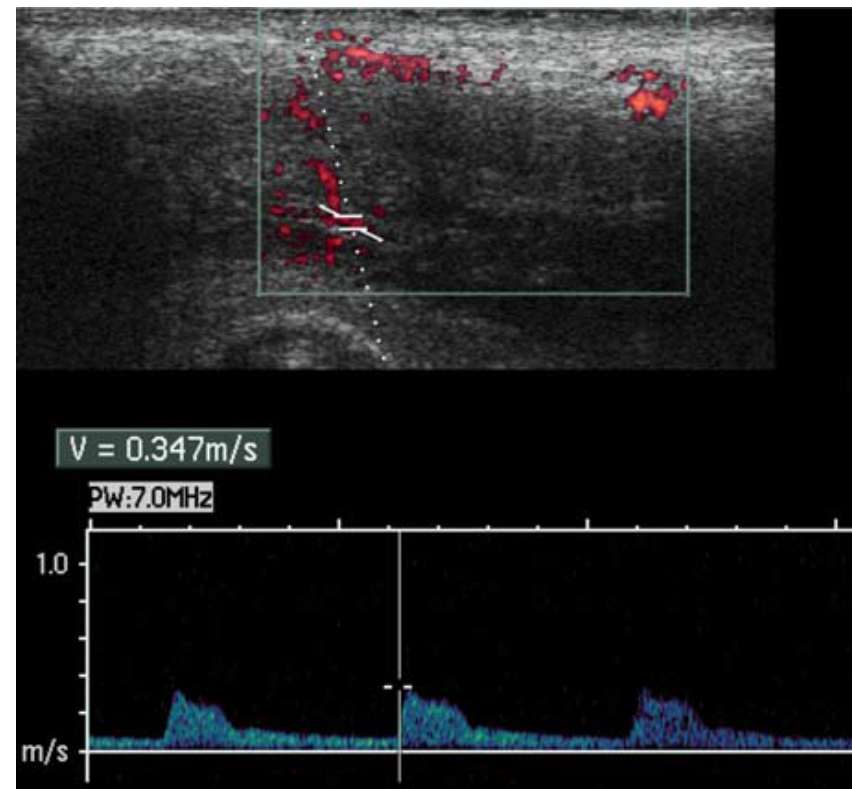
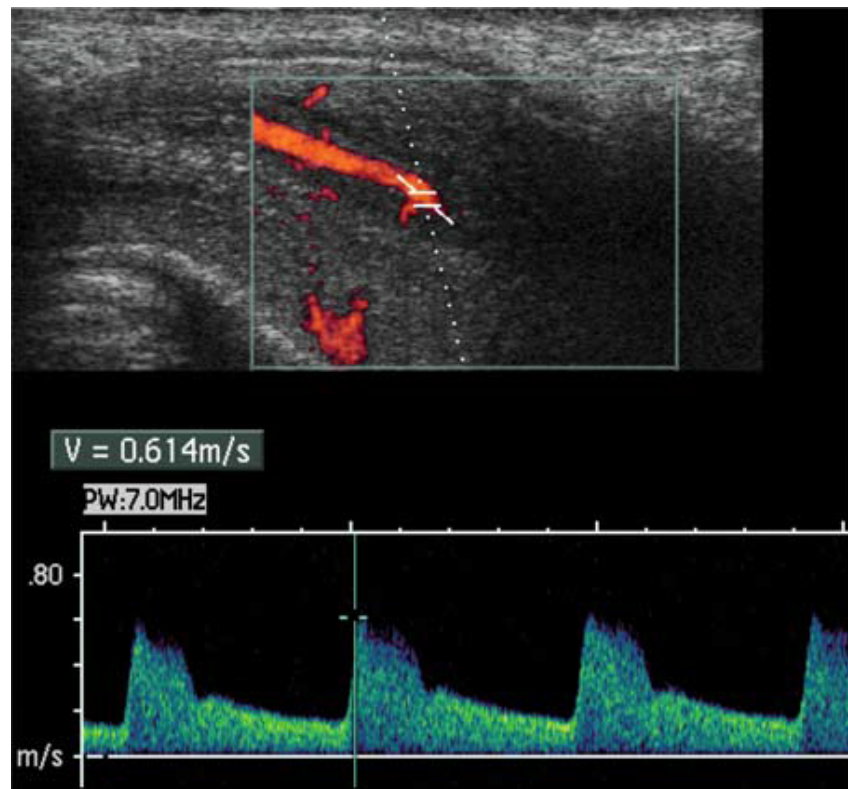


Φάση 5 (άκαμπτη στύση)

- Το συστολικό φάσμα στενεύει
- Η διαστολική ροή εξαφανίζεται

Υπερηχογράφημα και triplex Πέους

Πως μετράμε την διαστολική και συστολική επιτάχυνση;

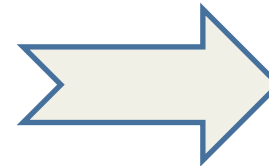


Υπερηχογράφημα και triplex Πέους

Πως ελέγχουμε την φλεβική διαφυγή;

✓ Ποιες είναι οι φυσιολογικές τιμές;

- PSV >35cm/sec & EDV > 5cm/sec
- Γρήγορη αποδιόγκωση



Φλεβική διαφυγή

- Έλλειψη ειδικότητας σε αρτηριακή ανεπάρκεια
- Δυσκολία στην διάκριση μεταξύ ψυχογενούς και οργανικής φλεβικής διαφυγής

- McMahon CG, Int J Impot Res 1998;10: 153–58.
- Freidenberg DH, J Urol 1987;138:533–8.

Υπερηχογράφημα και triplex Πέους

Πότε χρησιμοποιούμε δεύτερη δόση;

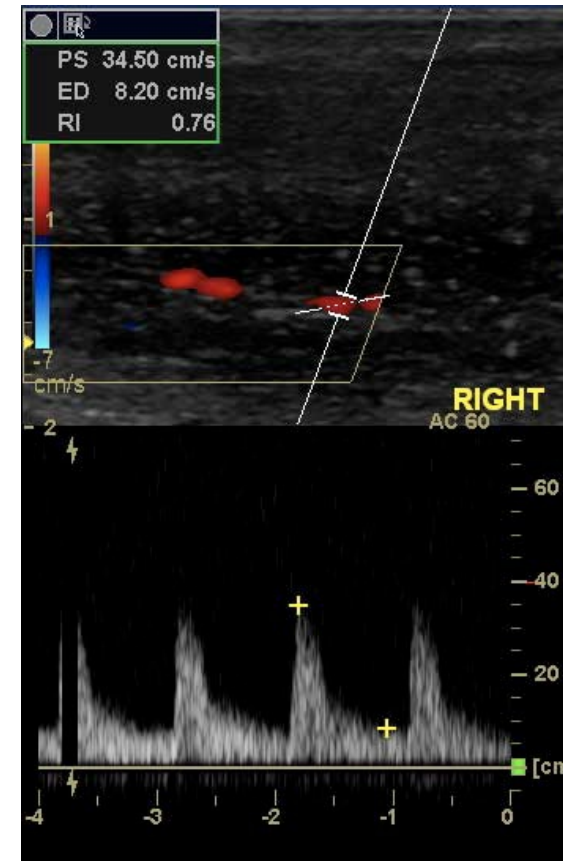
- Όταν δεν επιτυγχάνεται πλήρης στύση
- ✓ Πότε τελειώνει η εξέταση;
 - Μέγιστη δόση αγγειοδραστικών ουσιών χωρίς αλλαγή στην PSV, EDV, διόγκωση, στύση
 - RI και στις δύο σηραγγώδεις αρτηρίες >1



Υπερηχογράφημα και triplex Πέους

Οι φυσιολογικές τιμές και το έντυπο αναφοράς

- ✓ Ποιες είναι οι φυσιολογικές τιμές;
 - PSV > 35 cm/sec τεκμηριώνει αρτηριακή επάρκεια
 - PSV 30 - 35 cm/sec ήπια αρτηριακή ανεπάρκεια
 - PSV 25 – 30 cm/sec μέτρια αρτηριακή ανεπάρκεια
 - PSV <25 cm/sec σοβαρή αρτηριακή ανεπάρκεια



Υπερηχογράφημα και triplex Πέους

Κριτήρια για μια μη αξιολογήσιμη εξέταση και τότε την επαναλαμβάνουμε;

- **Μεγάλη προσοχή ειδικά σε νέους άνδρες < 30 ετών (άγχος, επανάληψη μελέτης)**
- **Όταν δεν επιτυγχάνεται η στύση που αναφέρει ο ασθενής**

Πόρισμα



**Ουρολογική
Κλινική Α.Π.Θ.**
Γενικό Νοσοκομείο Θεσσαλονίκης
Γ. ΓΕΝΝΗΜΑΤΑΣ

Διευθυντής:
Καθηγητής Δ. Χατζηκρήστου

ΕΘΝΙΚΕ ΑΜΥΝΑΕ 41, 54635 ΘΕΣΣ/ΝΟΗ
ΤΗΛ: 2310992542 - FAX: 2310992543

**ΛΕΙΤΟΥΡΓΙΚΟΣ ΕΛΕΓΧΟΣ
ΣΤΥΤΙΚΗΣ ΛΕΙΤΟΥΡΓΙΑΣ**

ΗΜΕΡΟΜΗΝΙΑ: ____ / ____ / 20__

Όνοματεπώνυμο: _____ Ηλικία: _____ ετών

A. ΥΠΕΡΧΟΓΡΑΦΗΜΑ ΠΕΟΥΣ

Πλάτος κτύπου: _____

Αριστερό σπραγγώδες σώμα: _____

Δεξό σπραγγώδες σώμα: _____

B. ΔΥΝΑΜΙΚΟ TRIPLEX ΑΓΓΕΙΩΝ ΣΗΡΑΓΓΩΔΩΝ ΣΩΜΑΤΩΝ

1η δόση Tri-mix: _____ ml	2η δόση Tri-mix: _____ ml	3η δόση Tri-mix: _____ ml
Στύση: _____	Στύση: _____	Στύση: _____
1η μέτρηση	2η μέτρηση	3η μέτρηση
Μέγιστη συστολική AP: _____ cm/sec	Μέγιστη συστολική AP: _____ cm/sec	Μέγιστη συστολική AP: _____ cm/sec
Μέγιστη διαστολική AP: _____ cm/sec	Μέγιστη διαστολική AP: _____ cm/sec	Μέγιστη διαστολική AP: _____ cm/sec
Μέγιστη συστολική ΔΕ: _____ cm/sec	Μέγιστη συστολική ΔΕ: _____ cm/sec	Μέγιστη συστολική ΔΕ: _____ cm/sec
Μέγιστη διαστολική ΔΕ: _____ cm/sec	Μέγιστη διαστολική ΔΕ: _____ cm/sec	Μέγιστη διαστολική ΔΕ: _____ cm/sec
Δείκτης αντίστασης (RI): _____	Δείκτης αντίστασης (RI): _____	Δείκτης αντίστασης (RI): _____

ΑΝΤΙΜΕΤΩΠΙΣΗ ΠΡΙΑΠΙΣΜΟΥ:

1. Χορήγηση _____ ml διαλύματος φαιλυτερίνης (1/10)

δόσεις: _____

2. Αρσφαγή: ΝΑΙ ΟΧΙ

ΑΞΙΟΛΟΓΗΣΗ

1. Αξιολόγηση χάρσης λίγων μυϊκών ινών σπραγγιδίων σωματίων: _____

2. Αρτηριακή παροχή: _____

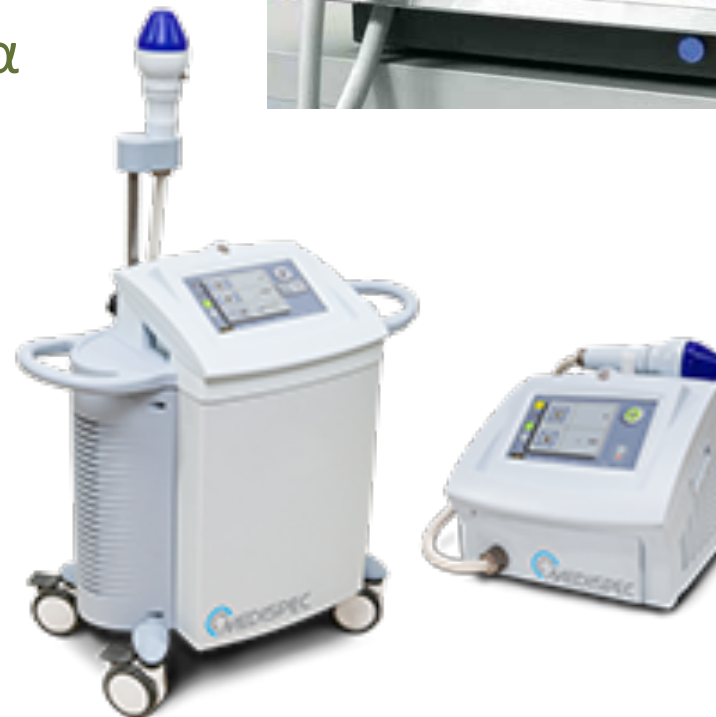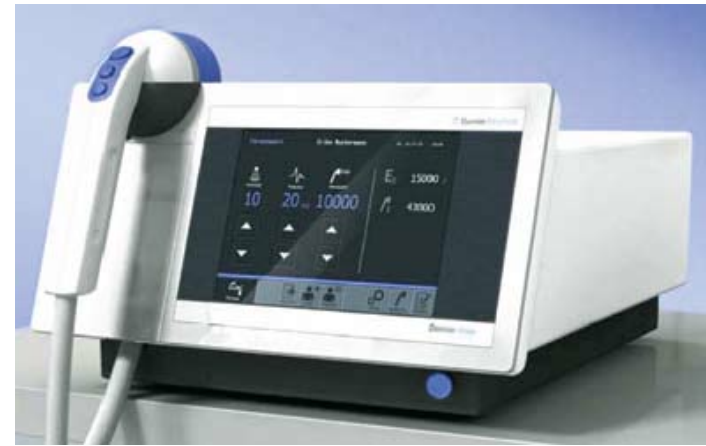3. Φλεβική σύγκλιση: _____

ΠΑΡΑΤΗΡΗΣΕΙΣ: _____

Μέρος Δ: Κρουστικά κύματα

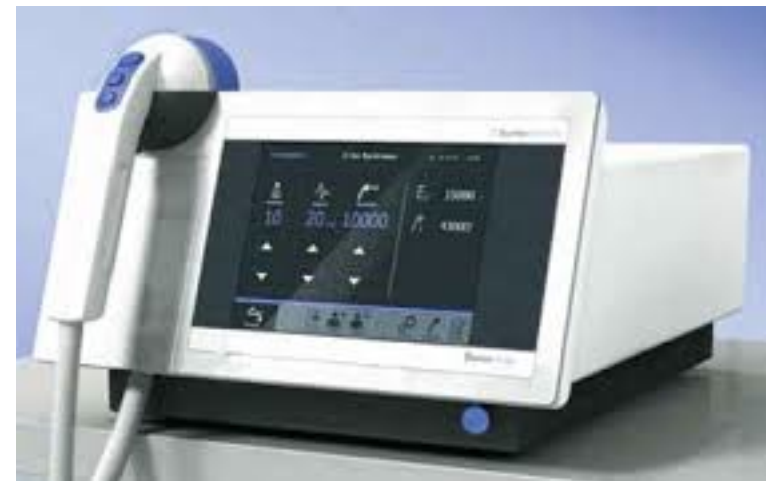Τι πρέπει να ξέρουμε;

- ❑ **Μέρος Δ: Κρουστικά κύματα**
- Τα μηχανήματα / χαρακτηριστικά
- Ενδείξεις
- Θέση ασθενή
- Τα σημεία κρούσης
- Τα θεραπευτικά πρωτόκολλα



Μέρος Δ: Κρουστικά κύματα

Τα μηχανήματα / χαρακτηριστικά



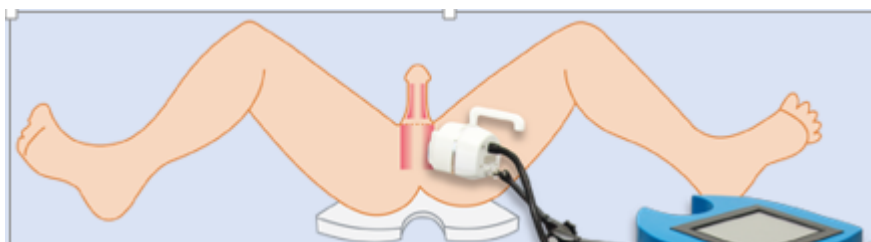
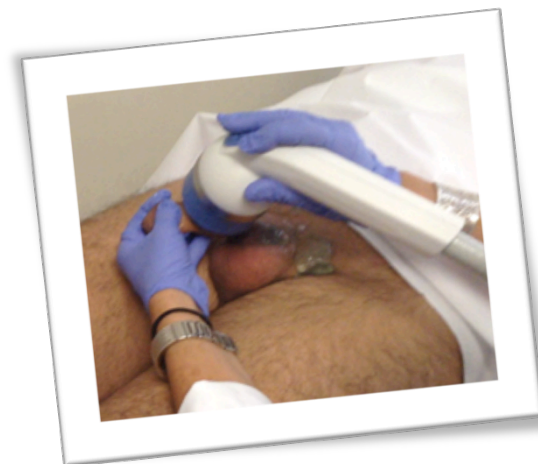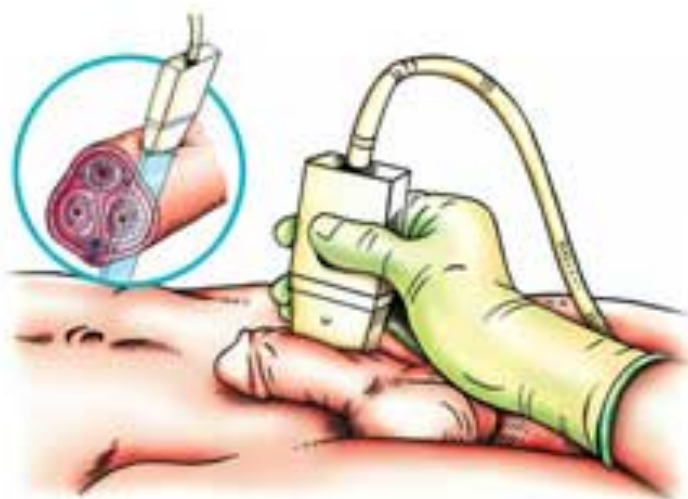
Μέρος Δ: Κρουστικά κύματα

Ενδείξεις

- Στυτική δυσλειτουργία αγγειακής αιτιολογίας

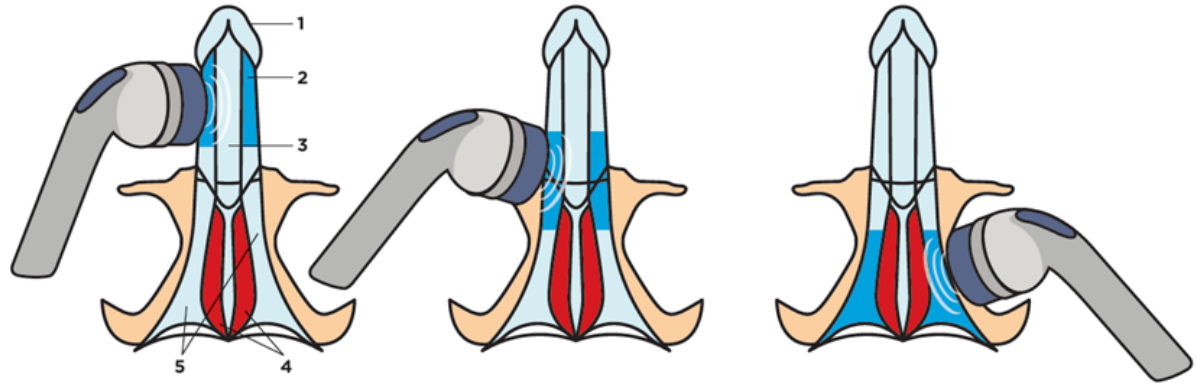
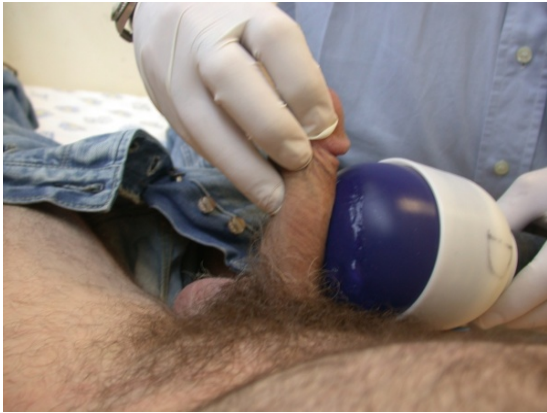Μέρος Δ: Κρουστικά κύματα

Θέση ασθενή



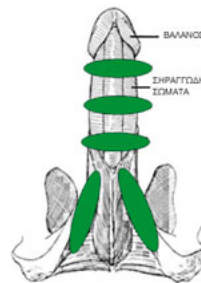
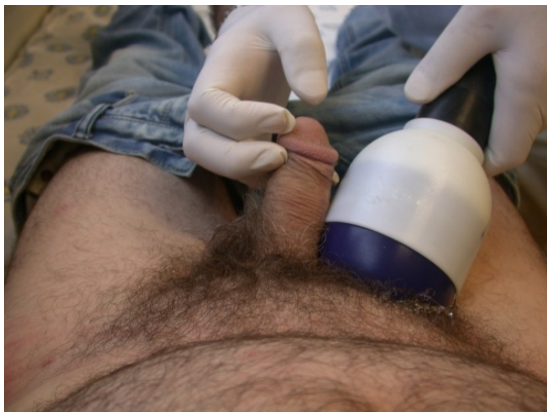Μέρος Δ: Κρουστικά κύματα

Τα σημεία κρούσης



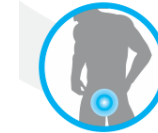1 Glans penis 2 Corpus cavernosum 3 Corpus spongiosum 4 Bulbospongiosus muscle 5 Ischiocavernosus muscle

Treatment Area



Μέρος Δ: Κρουστικά κύματα

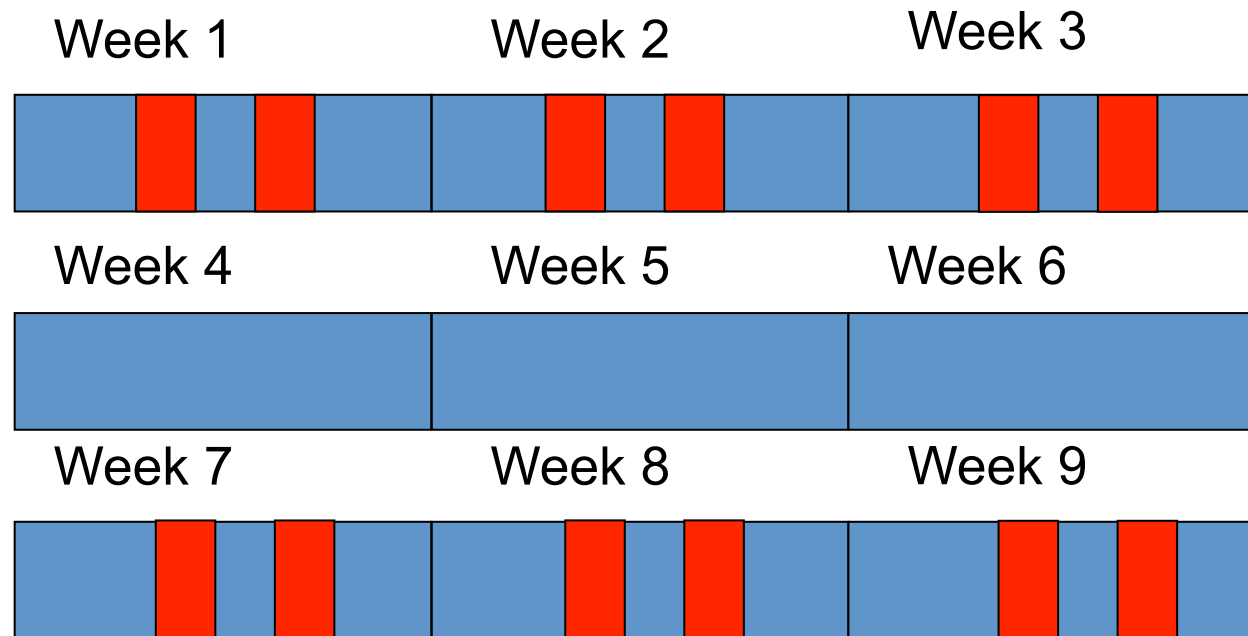
Τα θεραπευτικά πρωτόκολλα



ED1000™
EDSWT™

2x6 Θεραπείες, 5 σημεία, 300 κτυπήματα ανά σημείο

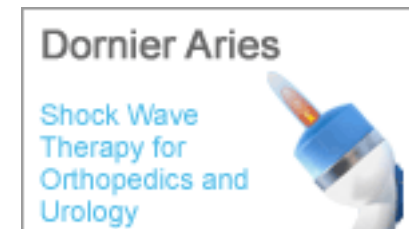18,000 κτυπήματα **Συνολικός χρόνος θεραπείας 20 λεπτά**



Μέρος Δ: Κρουστικά κύματα

Τα θεραπευτικά πρωτόκολλα

- Συνολικά 5000 κτυπήματα σε έξι διαφορετικές περιοχές
- Συνεχής κίνηση της κεφαλής
- Δύο φορές την εβδομάδα για 6 εβδομάδες





ΩΡΑ ΝΑ ΤΑ ΔΟΥΜΕ ΑΠΟ ΚΟΝΤΑ!

