

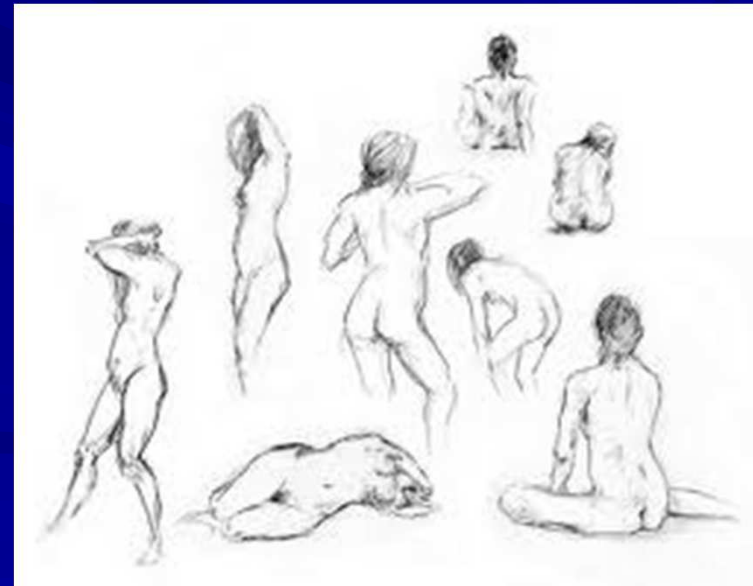# Παθήσεις των γεννητικών οργάνων στις γυναίκες

Θ.Δ.Μίκος

Λέκτορας Μαιευτικής Γυναικολογίας

# Ανατομία

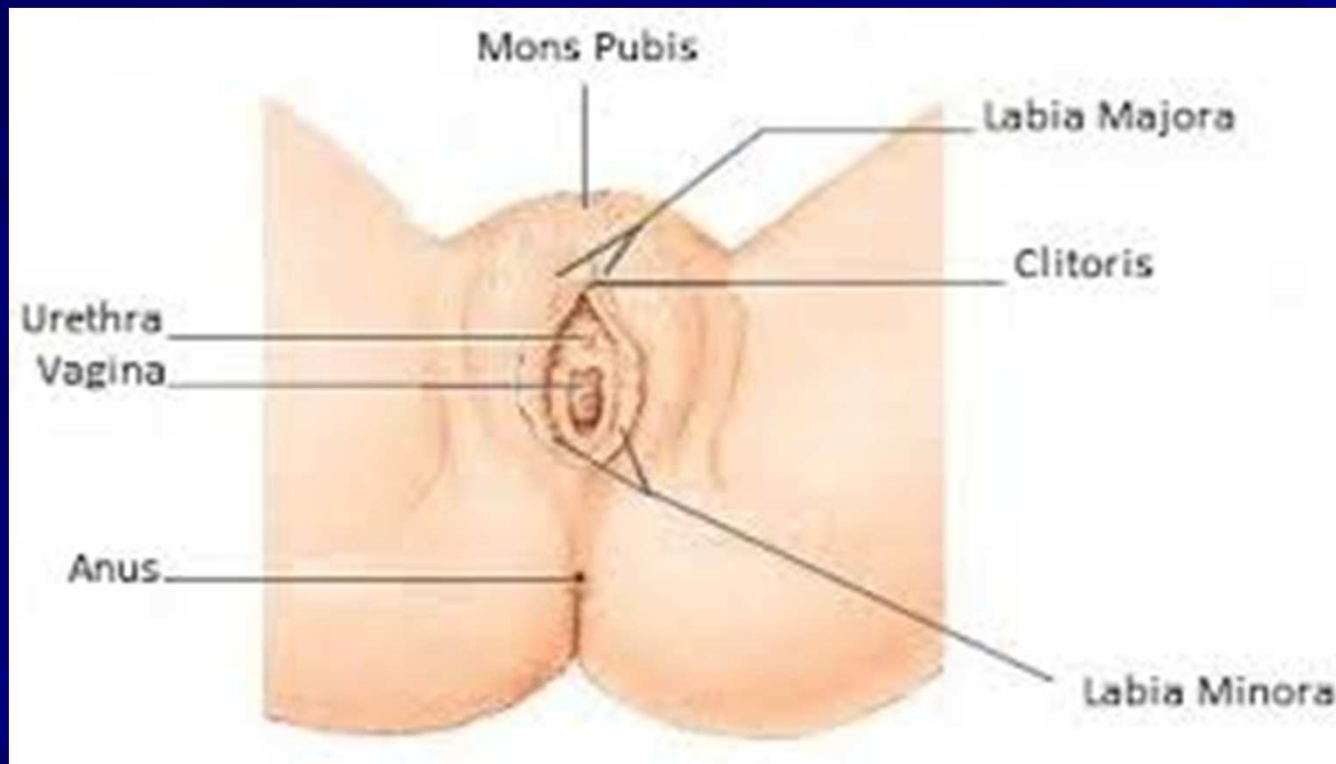
- Έξω γεννητικά όργανα
- Έσω γεννητικά όργανα
- Πυελικό έδαφος



# Έξω γεννητικά όργανα

- Εφήβαιο ή όρος της Αφροδίτης
- Μεγάλα και μικρά χείλη
- Κλειτορίδα
- Πρόδομος του κολεού
- Βολβοί του προδόμου
- Βαρθολίνειοι αδένες
- Παραουρηθραίοι αδένες

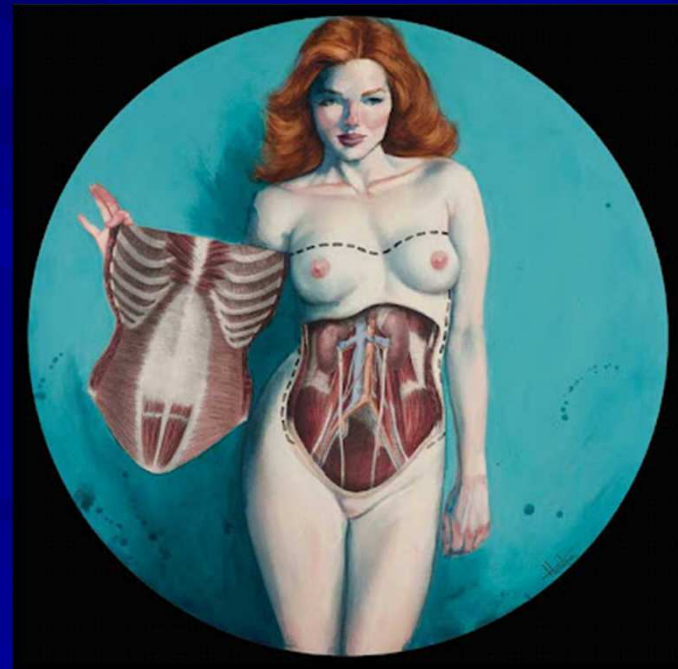# Έξω γεννητικά όργανα



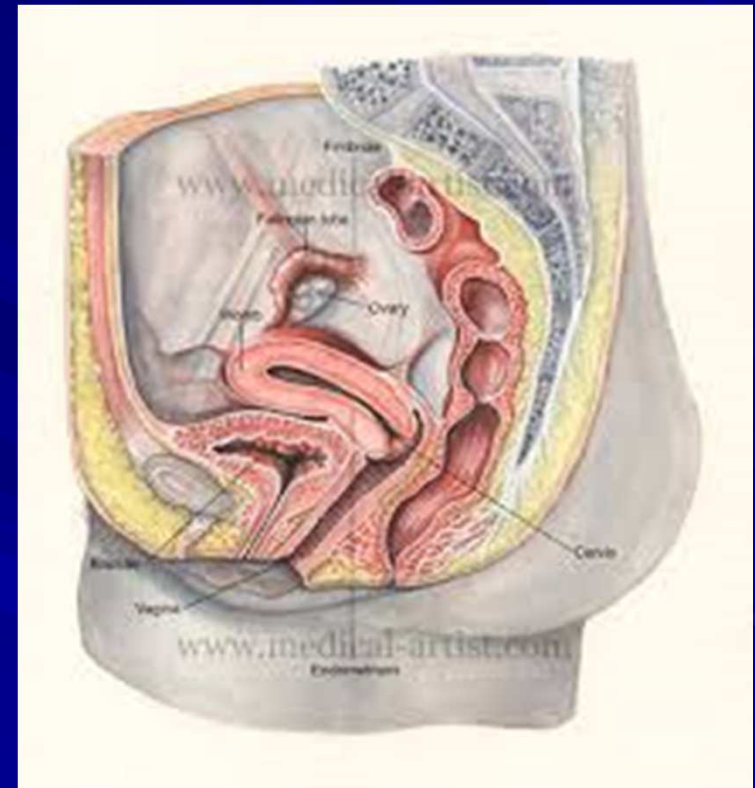
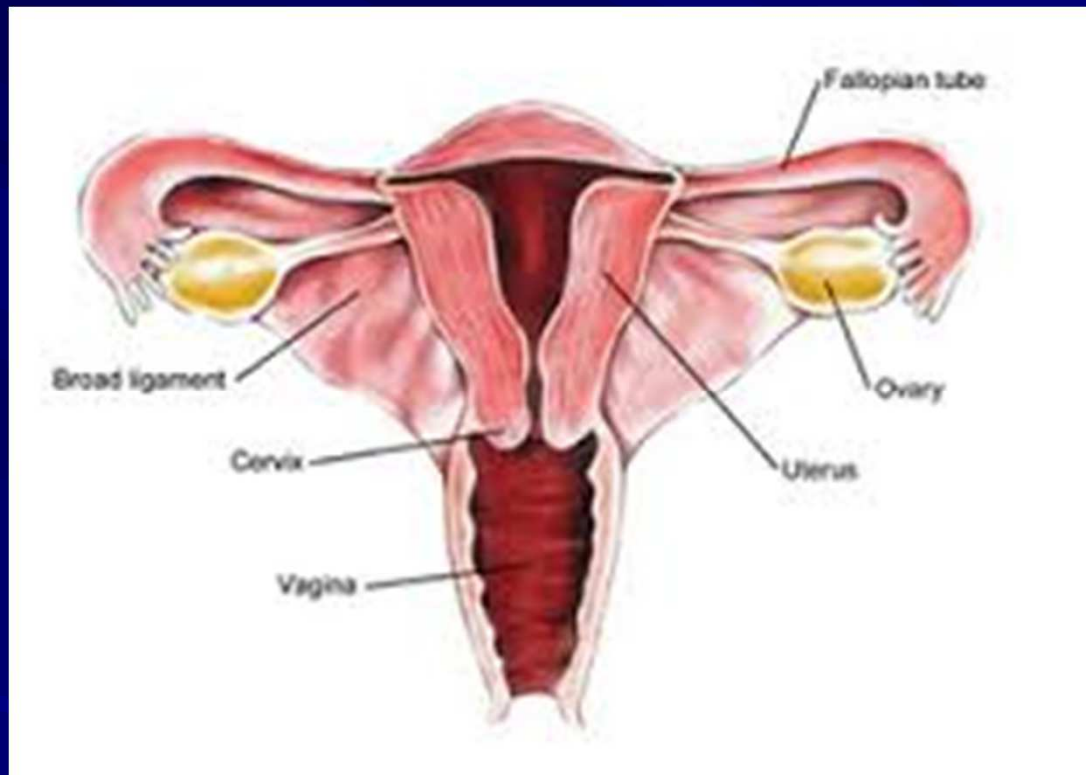


# Έσω γεννητικά όργανα

- Κόλπος ή κολεός
- Μήτρα
- Σάλπιγγες
- Ωοθήκες



# Έσω γεννητικά όργανα



# Γυναικολογική εξέταση Πυελική εξέταση (1/10)

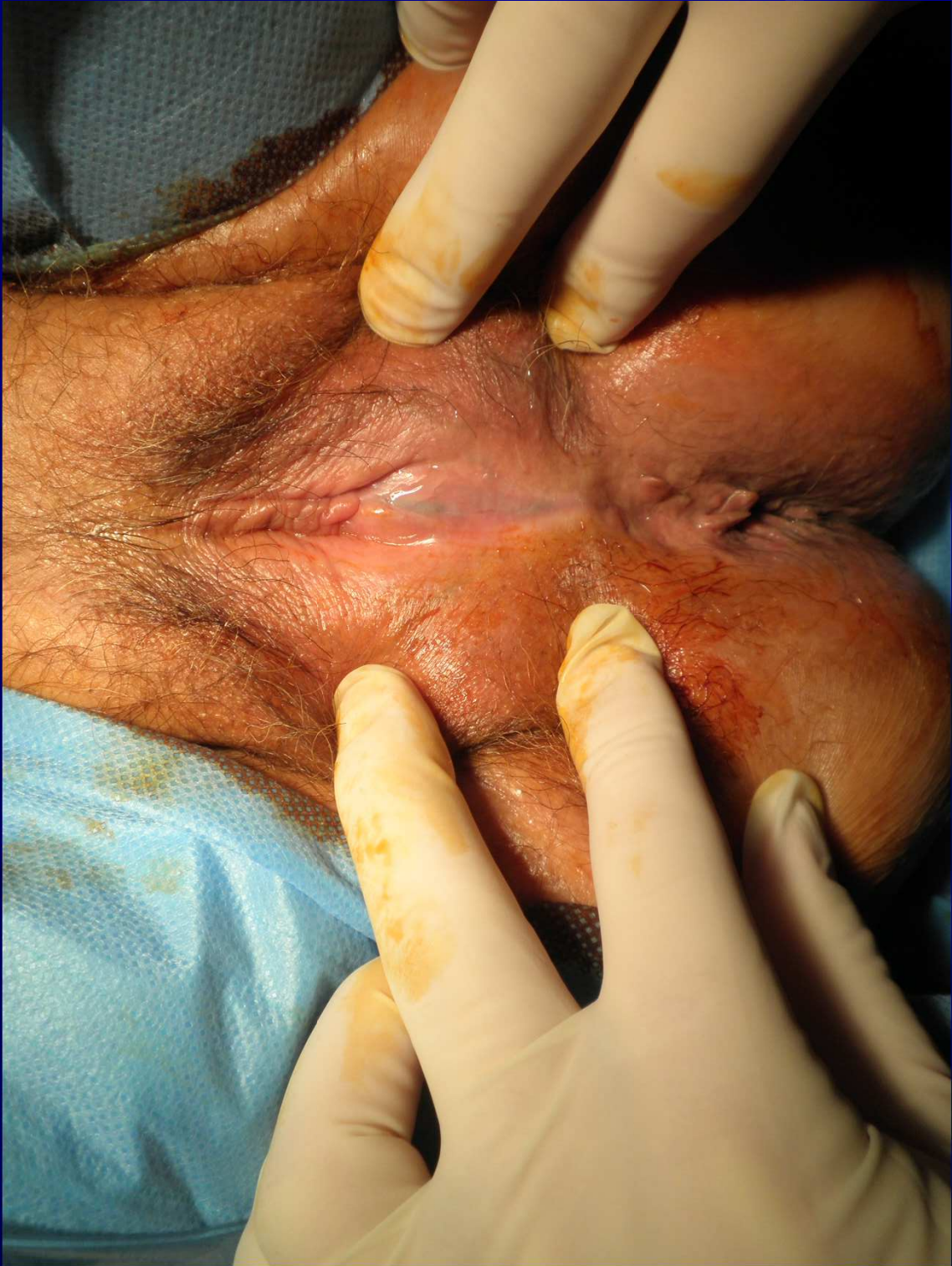- Θέσης λιθοτομής
  - Γυναικολογικό Bumm
- Ουροδόχος κύστη κενή

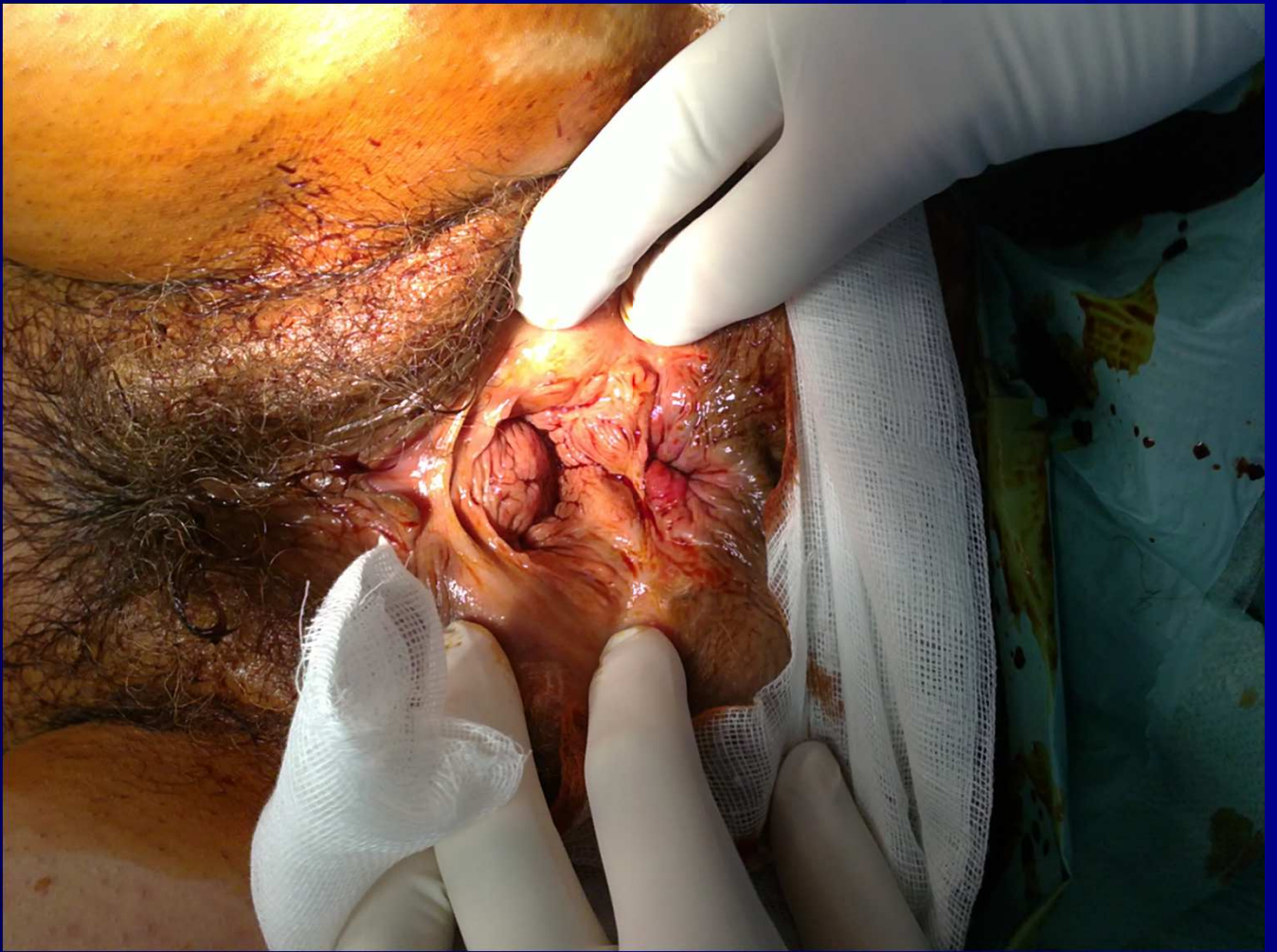
# Γυναικολογική εξέταση

## Πυελική εξέταση (2/10)

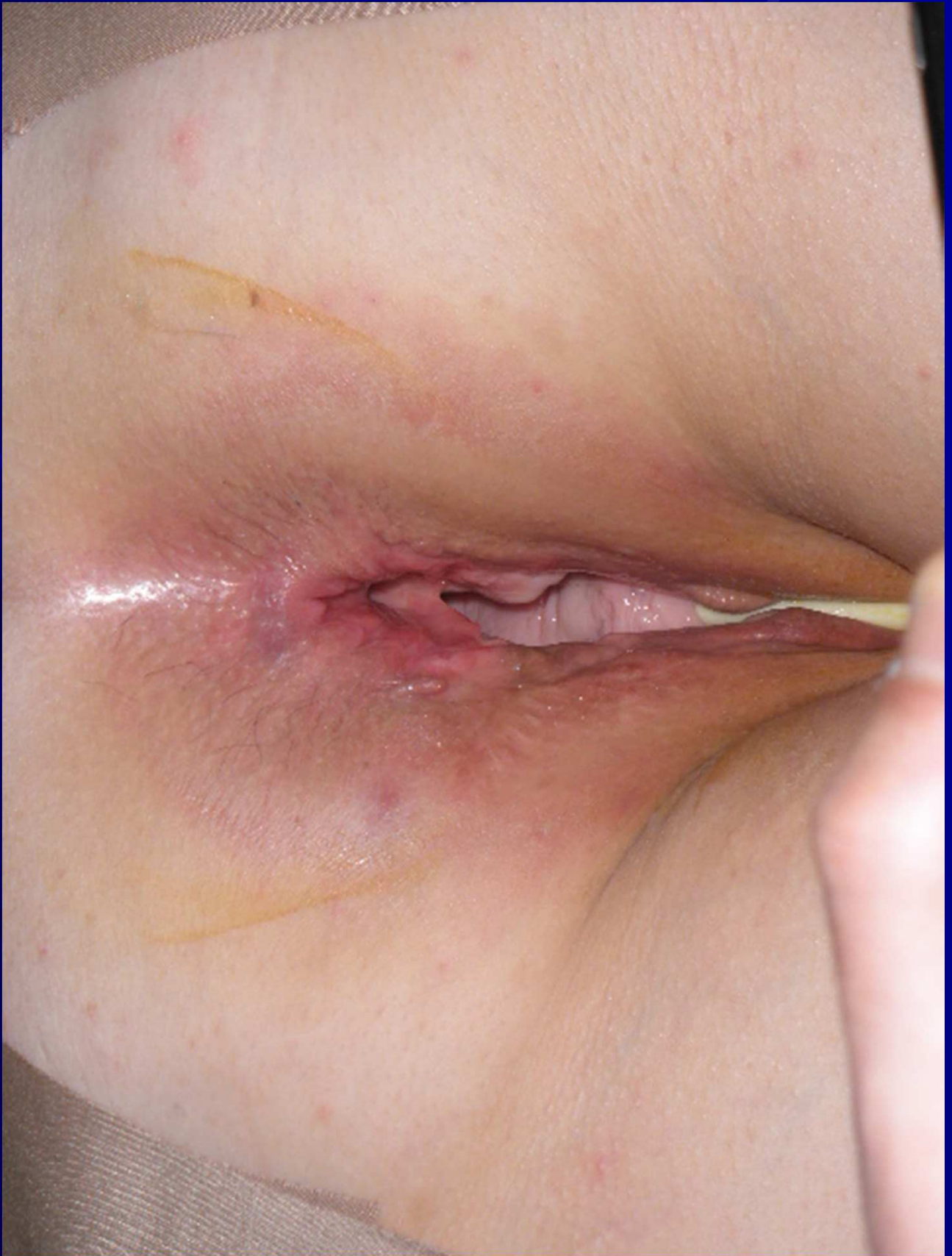- Επισκόπηση αιδοίου μεγάλων χειλέων, μικρών χειλέων, κλειτορίδας, περινέου
  - Σημεία φλεγμονής, εξελκώσεις, εξωφυτικές διεργασίες, αλλαγές στη χροιά δέρματος
  - Έξω στόμιο ουρήθρας, πίεση για έκκριμμα
  - Βαρθολίνειος, πιθανή φλεγμονή
  - Valsalva, κυστεοκήλη, ορθοκήλη, πρόπτωση μήτρας, ακράτεια ούρων



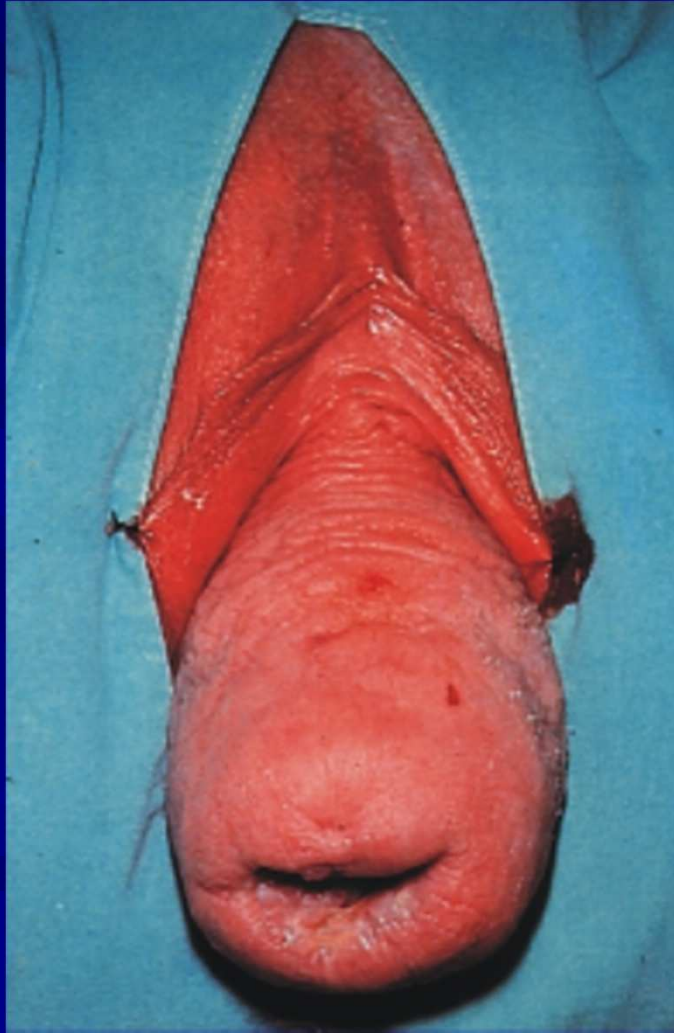








# Πρόπτωση μήτρας





# Γυναικολογική εξέταση

## Πυελική εξέταση (3/10)

### ■ Επισκόπηση με μητροσκόπιο

#### – Τράχηλος μήτρας

##### ■ Τραχηλικό στόμιο

- Άτοκος: στρόγγυλο & μικρό
- Πολυτόκος: εκγάρσια σχισμή

##### ■ Εκκρίσεις

- Κ/Α κολπικών & τραχηλικών υγρών

##### ■ Παρουσία αίματος

- Σχέση με εμμηνορρυσία

##### ■ Εξωφυτικές βλάβες

# Γυναικολογική εξέταση

## Πυελική εξέταση (4/10)

### ■ Επισκόπηση με μητροσκόπιο

#### – Τράχηλος μήτρας

##### ■ Εξωφυτικές βλάβες

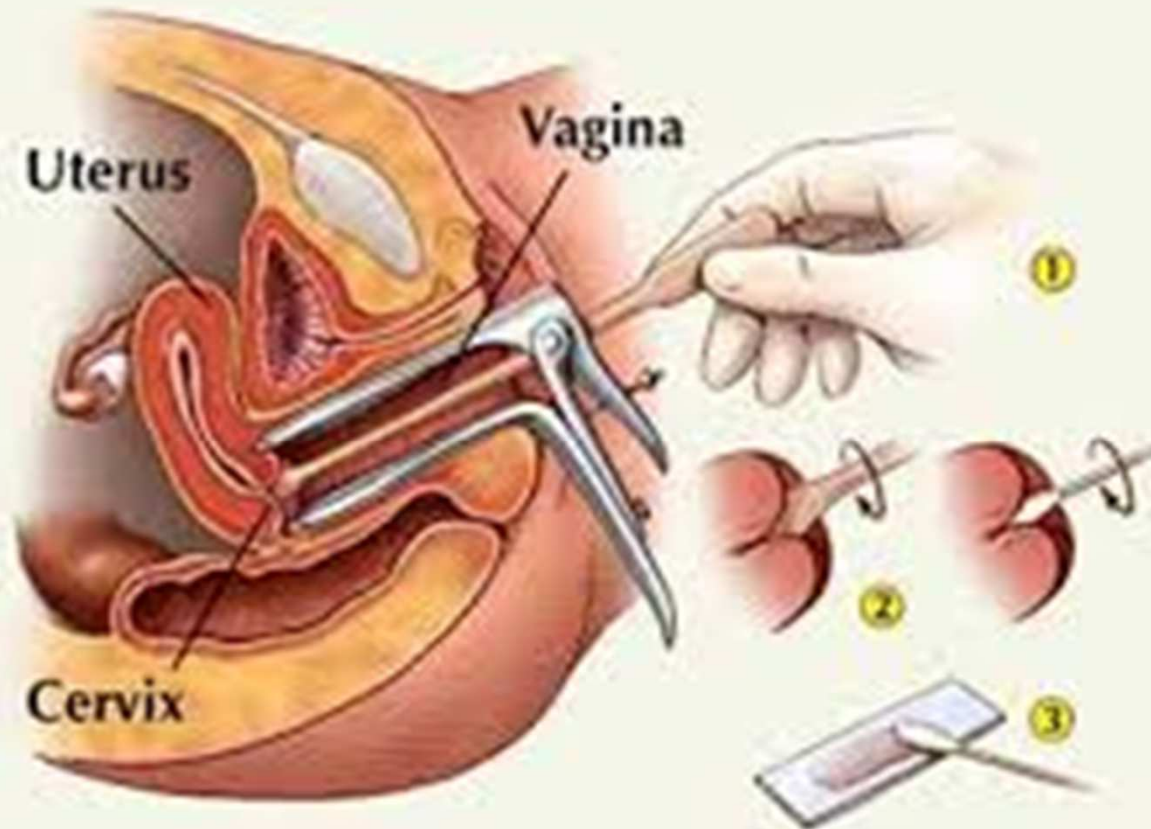
- Φλεγμονώδεις (ερυθρότητα, οίδημα, εξέλκωση)
- Νεοπλασματικές (εξωφυτικές, πολυποειδείς, διόγκωση)
- Τραυματικές (ουλές, πρόσφατες ρήξεις)
- Κύστεις (Ωάρια Naboth, κύστεις κόλπου)

#### – Ύποπτες βλάβες

##### ■ Κολποσκόπηση


##### ■ Βιοψία

# Λήψη Παπ τεστ



# Γυναικολογική εξέταση Πυελική εξέταση (6/10)

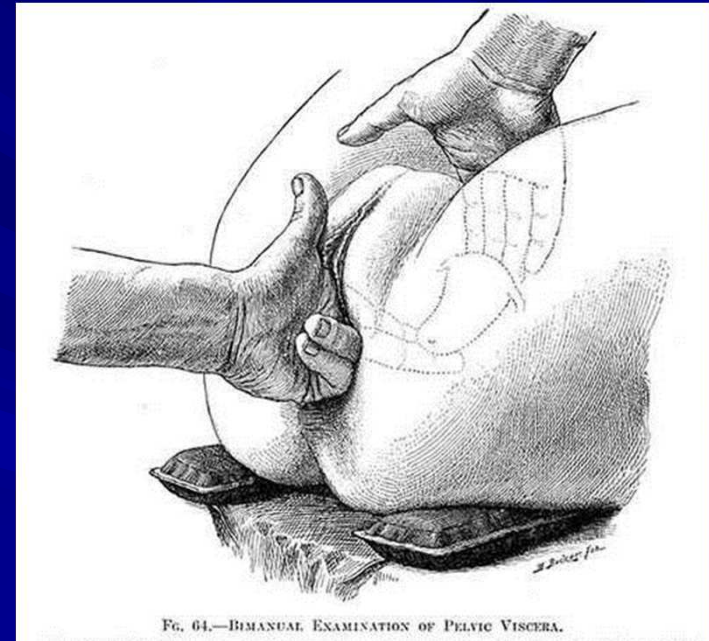
- Αμφίχειρη  
γυναικολογική εξέταση
  - Μήτρα
  - Μάζες πυέλου
  - Τράχηλος & Κολπικοί  
θόλοι
  - Εξαρτήματα



# Γυναικολογική εξέταση

## Πυελική εξέταση (7/10)

- Αμφίχειρη γυναικολογική εξέταση μήτρας
  - Θέση
    - Κλίση & Κάμψη
  - Μέγεθος
  - Σχήμα & Συμμετρία
  - Σύσταση
    - Σαν αχλάδι, υπόσκληρη σύσταση, καλώς κινητή
  - Κινητικότητα
  - Ευαισθησία







# Γυναικολογική εξέταση

## Πυελική εξέταση (9/10)

- Ψηλάφηση τραχήλου & κολπικών θόλων
  - Σύσταση
  - Τραχηλικό στόμιο
    - Διαστολή
    - Ευαισθησία στην εγκάρσια/προσθιοπίσθια μετακίνηση

# Γυναικολογική εξέταση

## Πυελική εξέταση (10/10)

- Ψηλάφηση των εξαρτημάτων
  - Φυσιολογικά η σάλπιγγες δεν είναι ψηλαφητές
- Ευρήματα από τα εξαρτήματα
  - Ευαισθησία
  - Χαρακτηριστικά (Σύσταση, κινητικότητα)
  - Σχέση με μήτρα



# Παθήσεις των γεννητικών οργάνων

- Ενδομητρίωση – Αδενομύωση
- Φλεγμονές του γυναικείου γεννητικού συστήματος
- Πυελική χαλάρωση – Ακράτεια ούρων
- Παθήσεις του αιδοίου και του κόλπου
- Παθήσεις του τραχήλου της μήτρας
- Παθήσεις της μήτρας και των σαλπίγγων
- Παθήσεις των ωοθηκών

# Φλεγμονές του γυναικείου γεννητικού συστήματος

## ■ Αιδοιοκολπίτιδες

- Τριχομοναδική κολπίτιδα
- Μυκητιασική κολπίτιδα
- Βακτηριακή κολπίτιδα
- Γονοκοκκική κολπίτιδα
- Έρπης των γεννητικών οργάνων
- Οξυτενή κονδυλώματα
- Σύφιλη

## ■ Φλεγμονή των βαρθολίνειων αδένων

## ■ Φλεγμονές του τραχήλου της μήτρας

# Φυσιολογικό κολπικό περιβάλλον

- Οιστρογόνα
- Κολπική χλωρίδα
  - Γαλακτοβάκιλλος κόλπου
  - Υπεροξειδάσες: διάσπαση γλυκογόνου
  - Παραγωγή γαλακτικού οξέος
- Όξινο κολπικό pH (<4,5)
- Προστασία έναντι παθογόνων μικροβίων

# Φυσιολογικό κολπικό περιβάλλον

- Ανάπτυξη παθογόνων μικροοργανισμών
  - Σεξουαλικές σχέσεις
  - Αντισυλληπτικά
  - Τρόποι ένδυσης
  - Υγιεινή (π.χ. ταμπόν)

# Αιδοιοκολπίτιδες

- Οίδημα αιδοίου
- Ερυθρότητα αιδοίου
- Κνησμός
- Πρωκτίτιδα
- Δυσπαρέυνεια
- Δυσουρία
- Αύξηση κολπικών υγρών

# Τριχομοναδική κολπίτιδα - 1

- Σεξουαλικά μεταδιδόμενη φλεγμονή
- Συνήθως συνυπάρχει με γονόκοκκο, χλαμύδια, HIV
- Μετάδοση με
  - υγρές πετσέτες,
  - ρούχα,
  - σπόγγους,
  - πισίνες,
  - μπανιέρες

# Τριχομοναδική κολπίτιδα - 2

- Αύξηση κολπικής έκκρισης
- Πρασινωπά και αφρώδη κολπικά υγρά
- pH: 4,5 – 5,5
- Έντονα υποκειμενικά συμπτώματα
  - Αίσθημα καύσου, κνησμός, πόνος, δυσουρία
- Κλινική εικόνα
  - Οιδηματώδης κόλπος, εξέρυθρος, χαρακτηριστικές πετέχειες
  - Τράχηλος με όψη φράουλας

# Μυκητιασική κολπίτιδα - 1

- Υπεύθυνοι μικροοργανισμοί
  - *Candida Albicans*
  - *Torulopsis glabrata*
  - *Candida tropicalis* (υποτροπές)
- Μύκητες: φυσιολογική χλωρίδα δέρματος και εντέρου αλλά δυνητικά παθογόνοι στον κόλπο
- Προστασία λόγω κυτταρικής ανοσίας



# Μυκητιασική κολπίτιδα - 2

- **Ανευρίσκονται συχνά**
  - Έγκυες γυναίκες
  - Διαβητικές
  - Αντισυλληπτικά
  - Λήψη αντιβίωσης
- Έκκριμα λευκωπό, παχύρρευστο, άοσμο, με μορφή «κομμένου» γάλακτος
- Υποκειμενικά συμπτώματα
  - Αίσθημα καύσου, κνησμός, πόνος, δυσουρία

# Βακτηριακή κολπίτιδα

- *Gardnerella vaginalis*
- Διάγνωση
  - Έκκριμα λευκωπό, ομοιογενές, άφθονο
  - Τεστ αμινών (+) (οσμή ιχθύος με ΚΟΗ 10% στο κολπικό έκκριμα)
  - Απουσία γαλακτοβάκιλων και λευκοκυττάρων
  - Χρώση κατά Gram
- Θεραπεία
  - Μετρονιδαζόλη

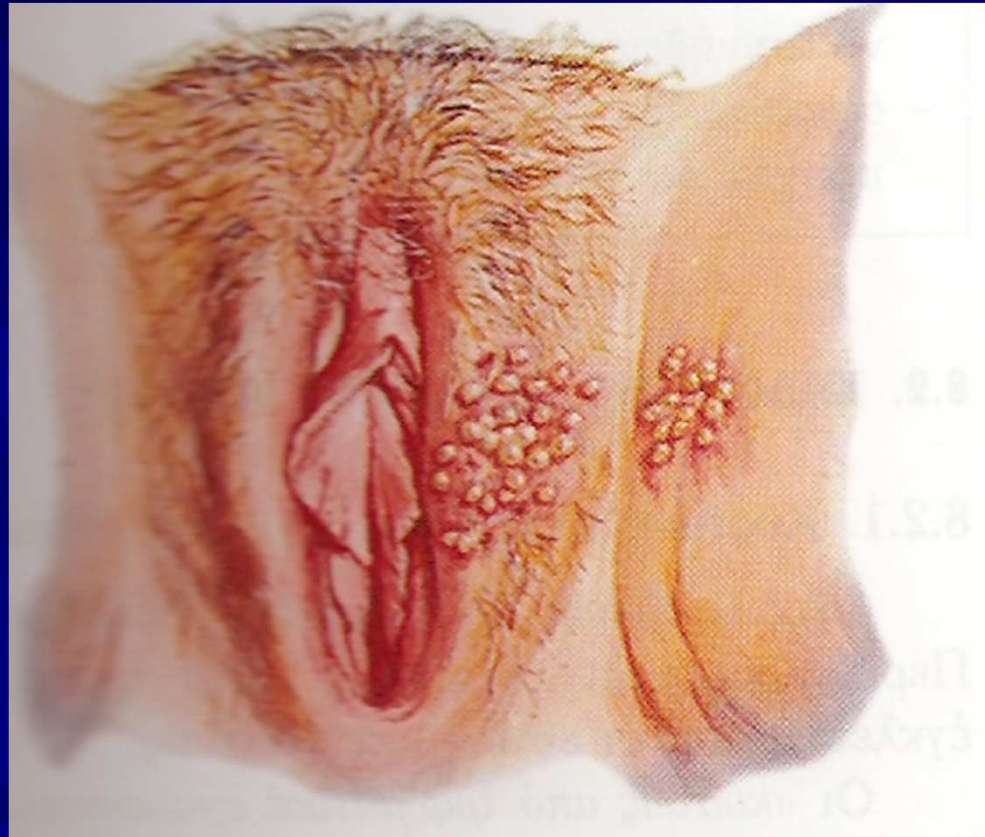
# Γονοκοκκική αιδοιοκολπίτιδα

- *Neisseria gonorrhoeae*
- Συνήθως εκτεταμένη πυελική φλεγμονή
- Gram (-) διπλόκοκκοι στον τράχηλο και την ουρήθρα
- Θεραπεία
  - Πενικιλίνη
  - Δοξυκυκλίνη

# Έρπης γεννητικών οργάνων

- Ιός του απλού έρπητα τύπου 2 (HSV-2)
- Σεξουαλικά μεταδιδόμενα νοσήματα
- Α΄ φάση
  - Αρχικά: επώδυνη αιδοιοκολπίτιδα, τραχηλίτιδα, ουρηθρίτιδα
- Β΄ φάση
  - Υποτροπιάζουσα, ήπια, βραχείας διάρκειας
- Και στις δύο φάσεις διασπορά του HSV
- Μετάδοση στο νεογνό κατά τον τοκετό
- Θεραπεία
  - Acyclovir (από του στόματος / τοπικά)

# Ερπητικές αλλοιώσεις αιδοίου

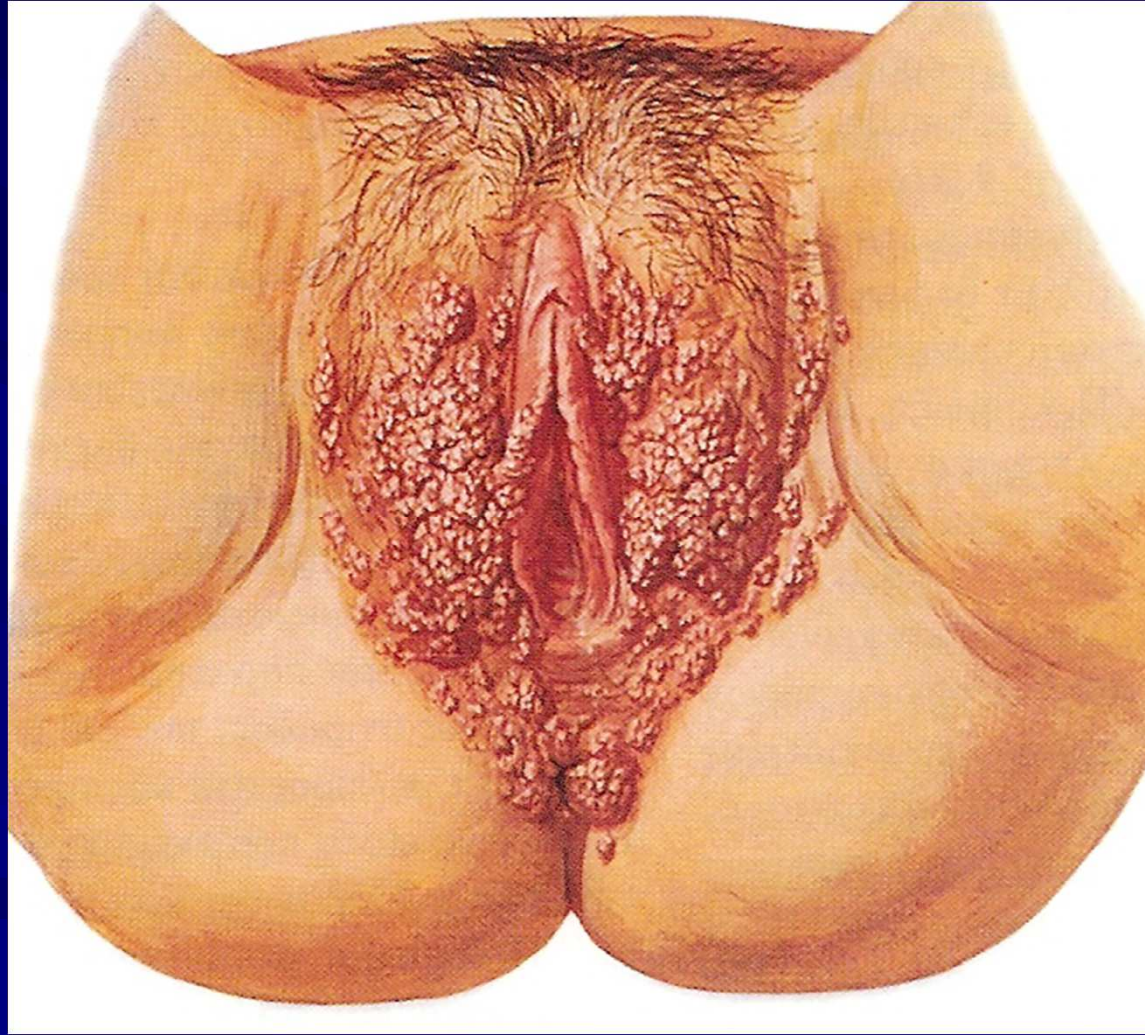


# Οξυτενή κονδυλώματα

- Ιός των ανθρωπίνων κονδυλωμάτων (HPV)
- Σεξουαλικά μεταδιδόμενα νοσήματα
- Κλινική εικόνα
  - Χαρακτηριστικά επάρματα στο δέρμα αιδοίου
  - Μετάδοση στην περιπρωκτική περιοχή
  - Διασπορά και αναμόλυνση
- Θεραπεία
  - Διάλυμα ποδοφυλίνης
  - Ηλεκτροκαυτηρίαση
  - Εξάχνωση με LASER



# Οξυτενή κονδυλώματα

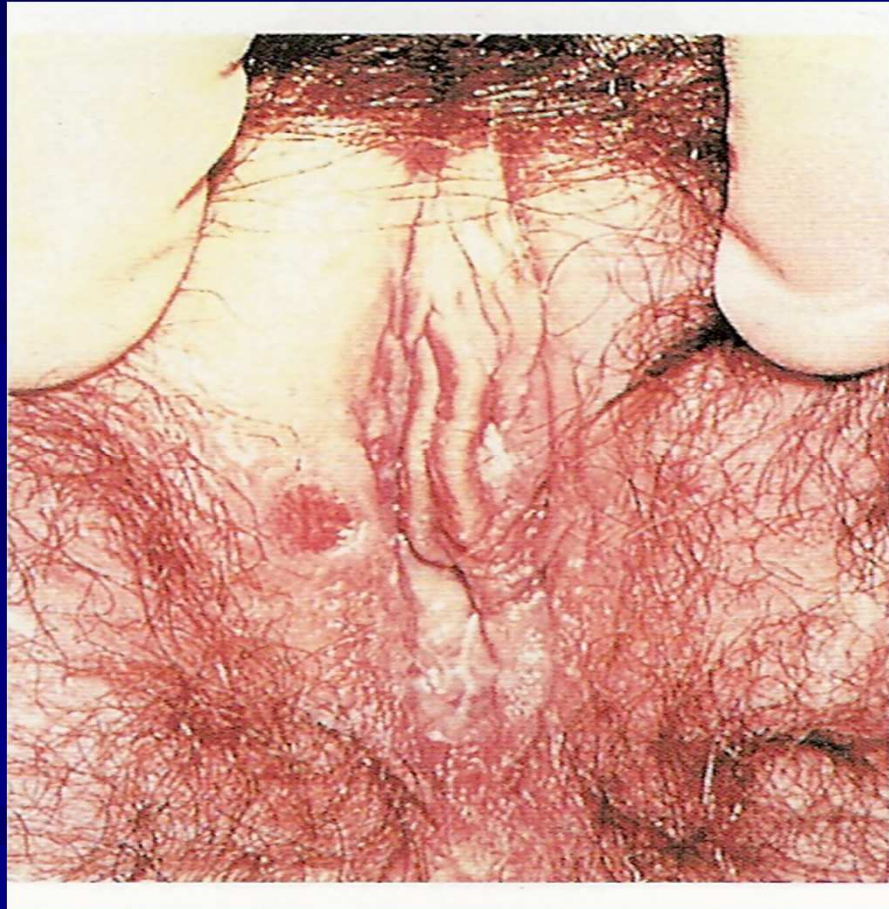

# Σύφιλη

- *Treponema pallidum*
- Σεξουαλική επαφή
- Φάσεις νόσου
  - Φάση επώασης
  - Πρωτογενής σύφιλη (βαθύ έλκος με δορυφόρο αδενίτιδα)
  - Δευτερογενής σύφιλη (κηλιδοβλατιδώδης πλάκες στη γεννητική περιοχή και τη στοματική κοιλότητα, αλωπεκία)
  - Τριτογενής σύφιλη (λανθάνουσα, διάρκεια ετών, πολυσυστηματική)
- Διάγνωση
  - Μικροσκόπιο σκοτεινού πεδίου / χαρακτηριστικές βλάβες
- Θεραπεία
  - Πενικιλίνη



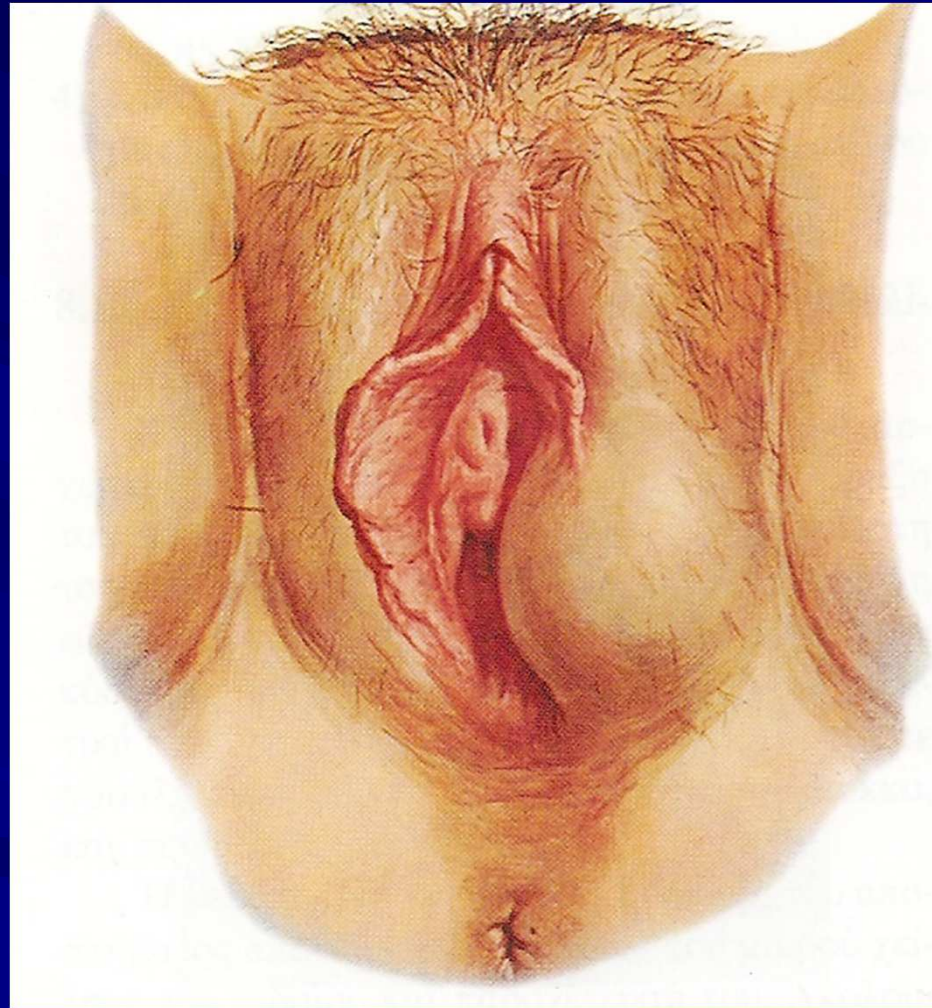
# Συφιλιδικό έλκος



# Φλεγμονή βαρθολινείων

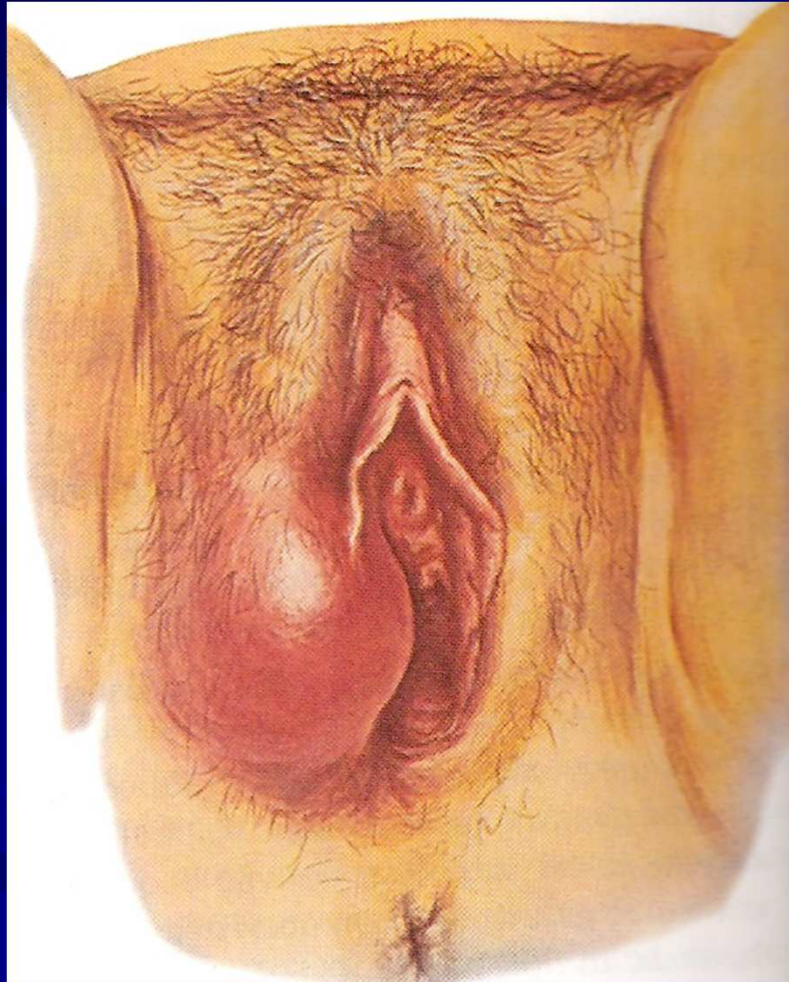
- Απόφραξη εκφορητικών πόρων αδένων
- Κλινική εικόνα
  - Ετερόπλευρο ερύθημα και διόγκωση στο σύστοιχο χείλος
  - Πόνος
  - Υποτροπιάζουσα κατάσταση
- Θεραπεία
  - Αντιβίωση
  - Διάνοιξη / Παροχέτευση αποστήματος
  - Μαρσιποποίηση βαρθολινείου

# Κύστη βαρθολινείου αδένος





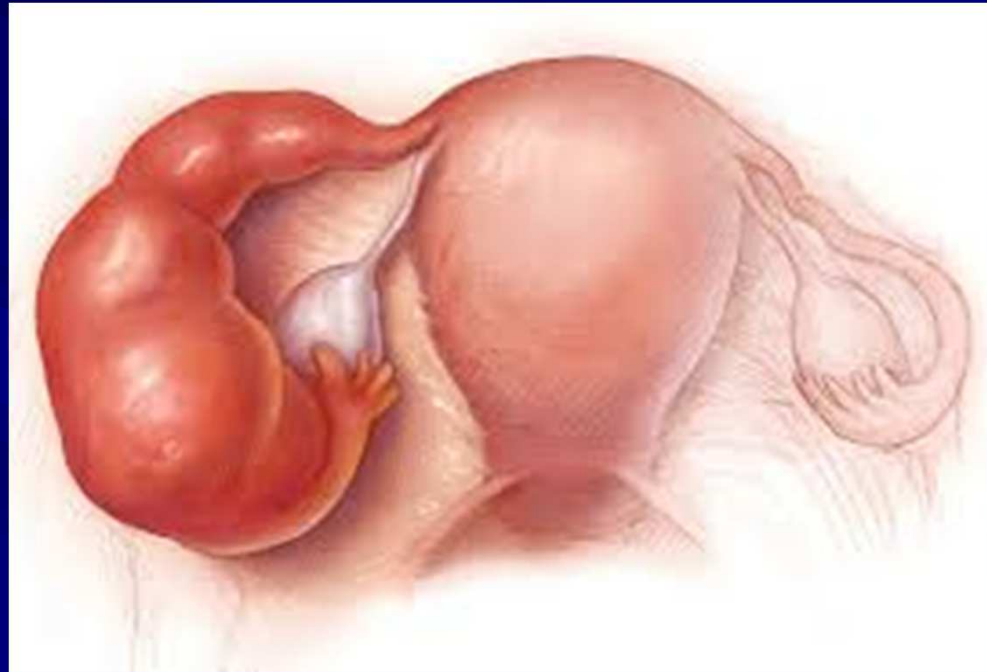
# Βαρθολινίτιδα



# Φλεγμονές του γυναικείου γεννητικού συστήματος

- Φλεγμονώδης νόσος της πυέλου

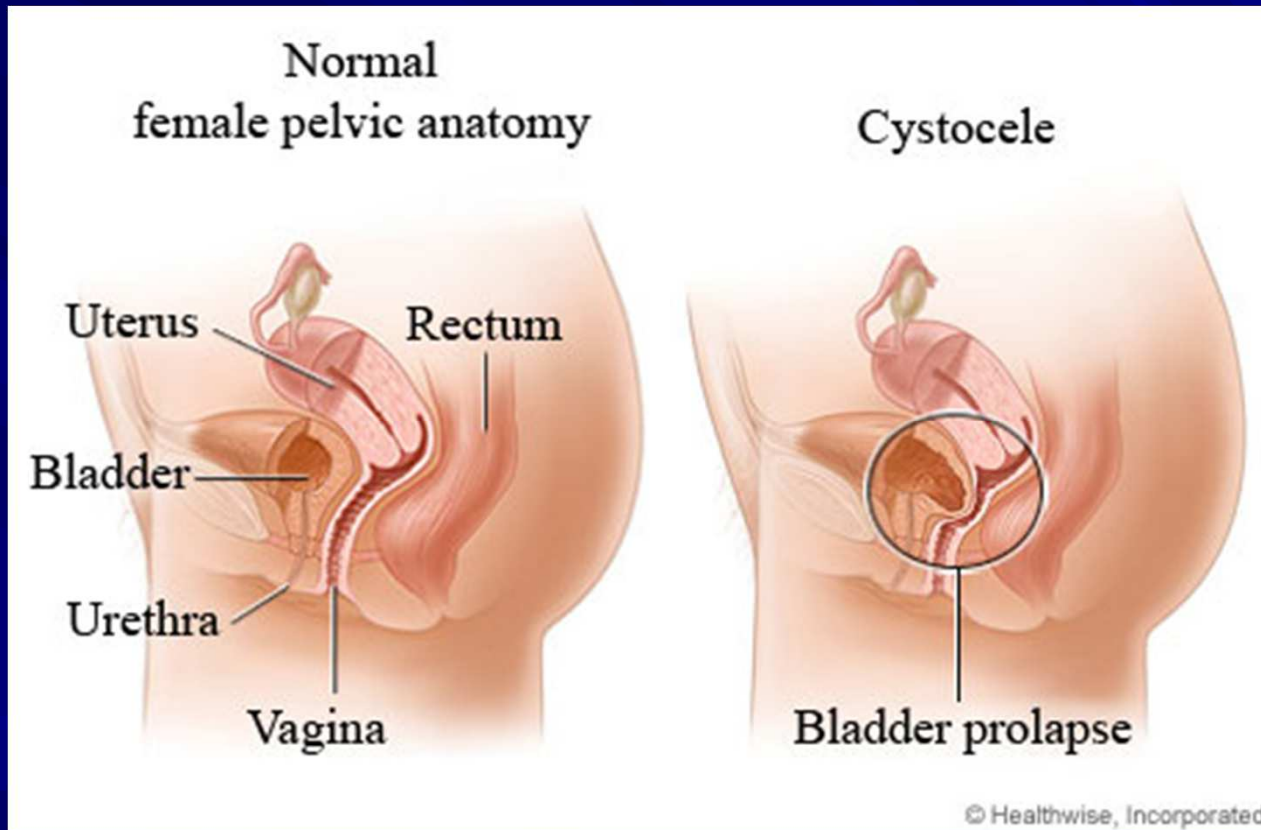
# Φλεγμονώδης νόσος της πυέλου



# Πυελική χαλάρωση

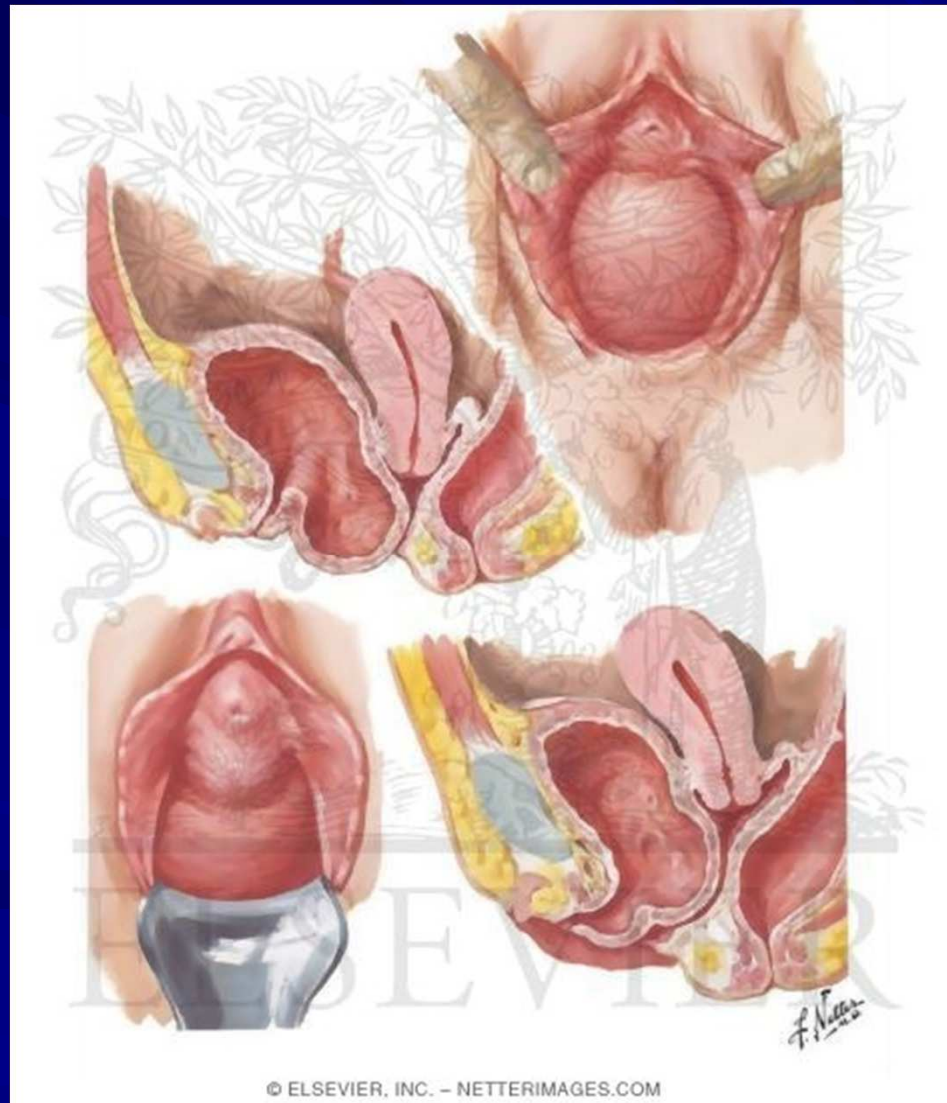
- Κυστεοκήλη
- Πρόπτωση μήτρας
- Ορθοκήλη
- Πρόπτωση κολπικού κολοβώματος

# Κυστεοκήλη

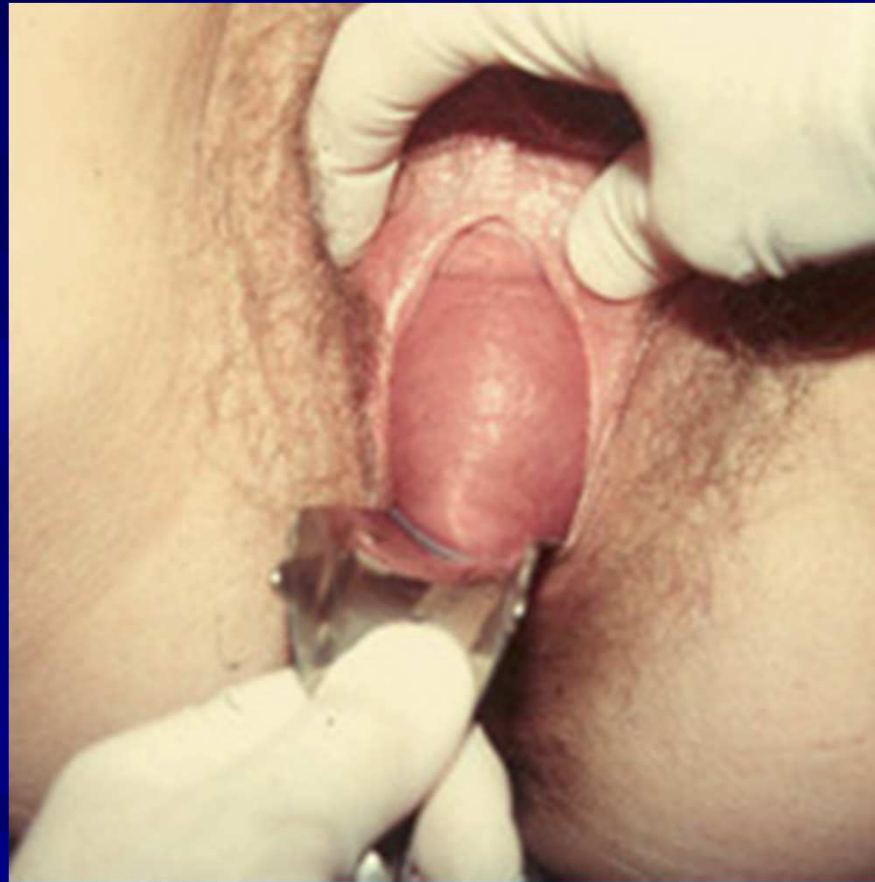



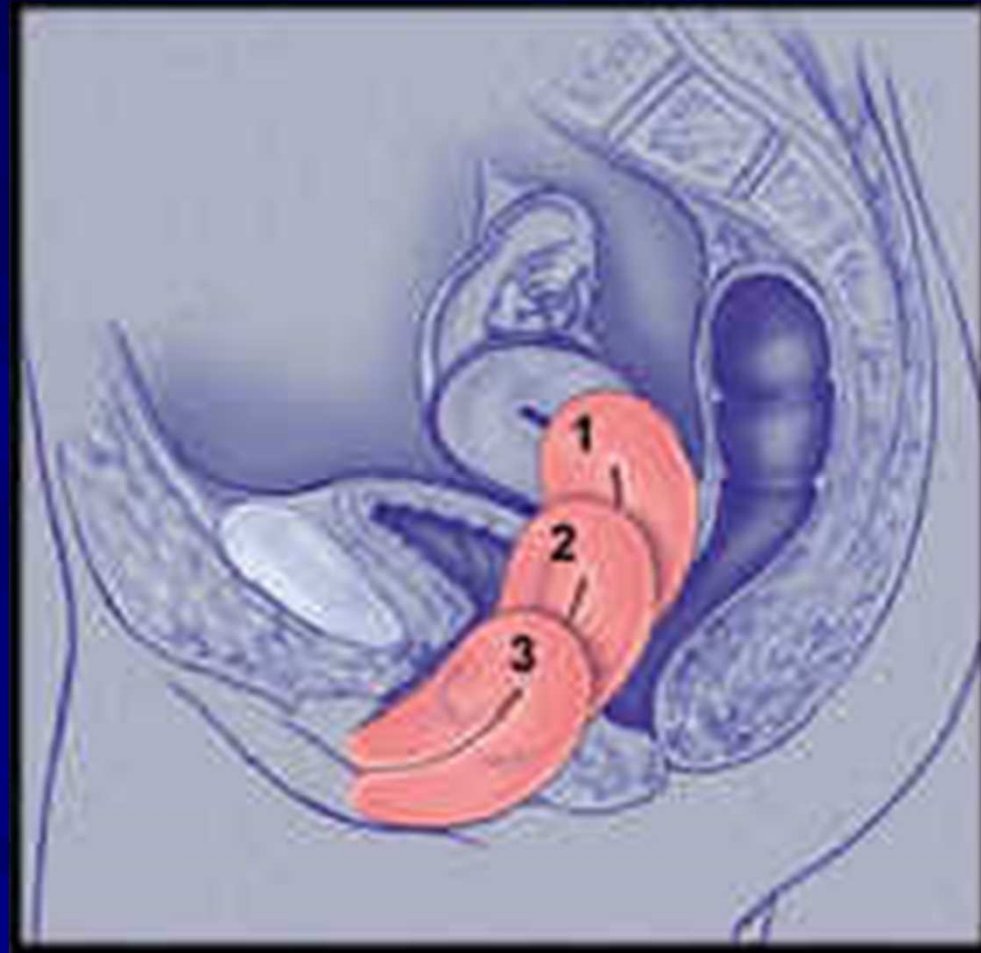
# Κυστοκήλη



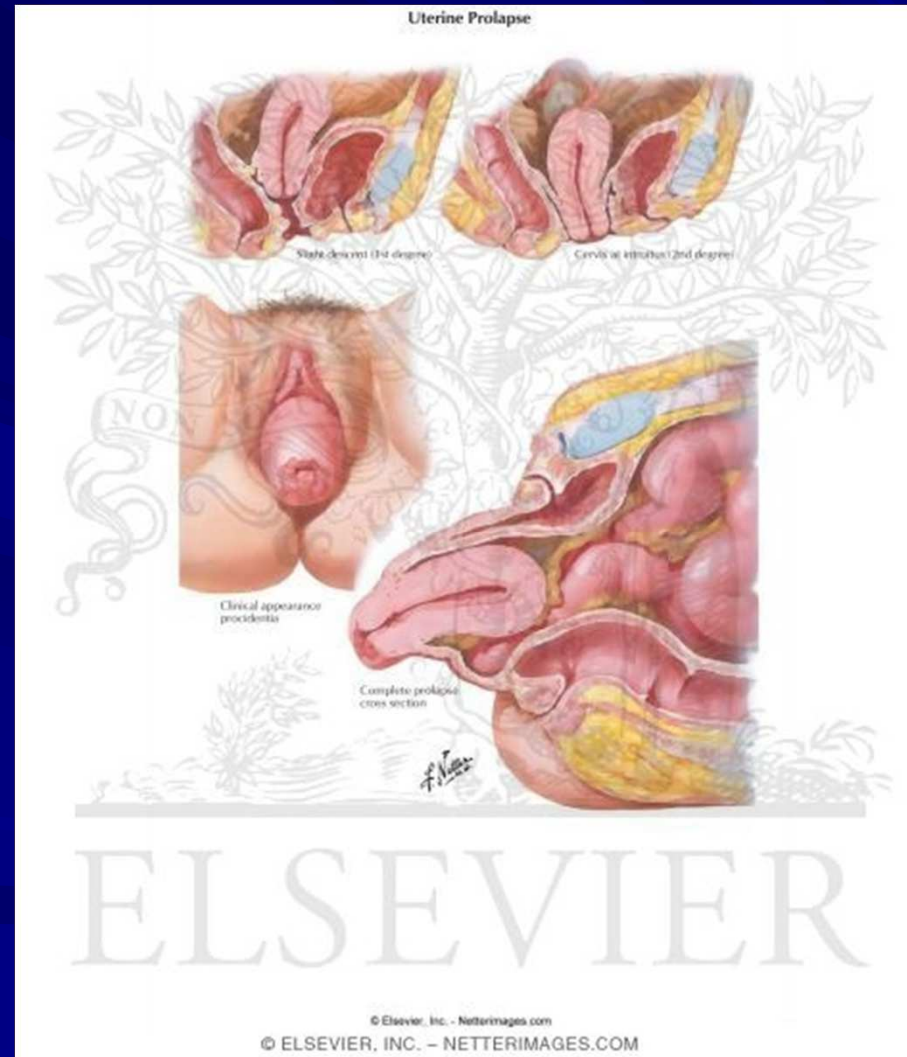
# Κυστεοκήλη



# Πρόπτωση μήτρας

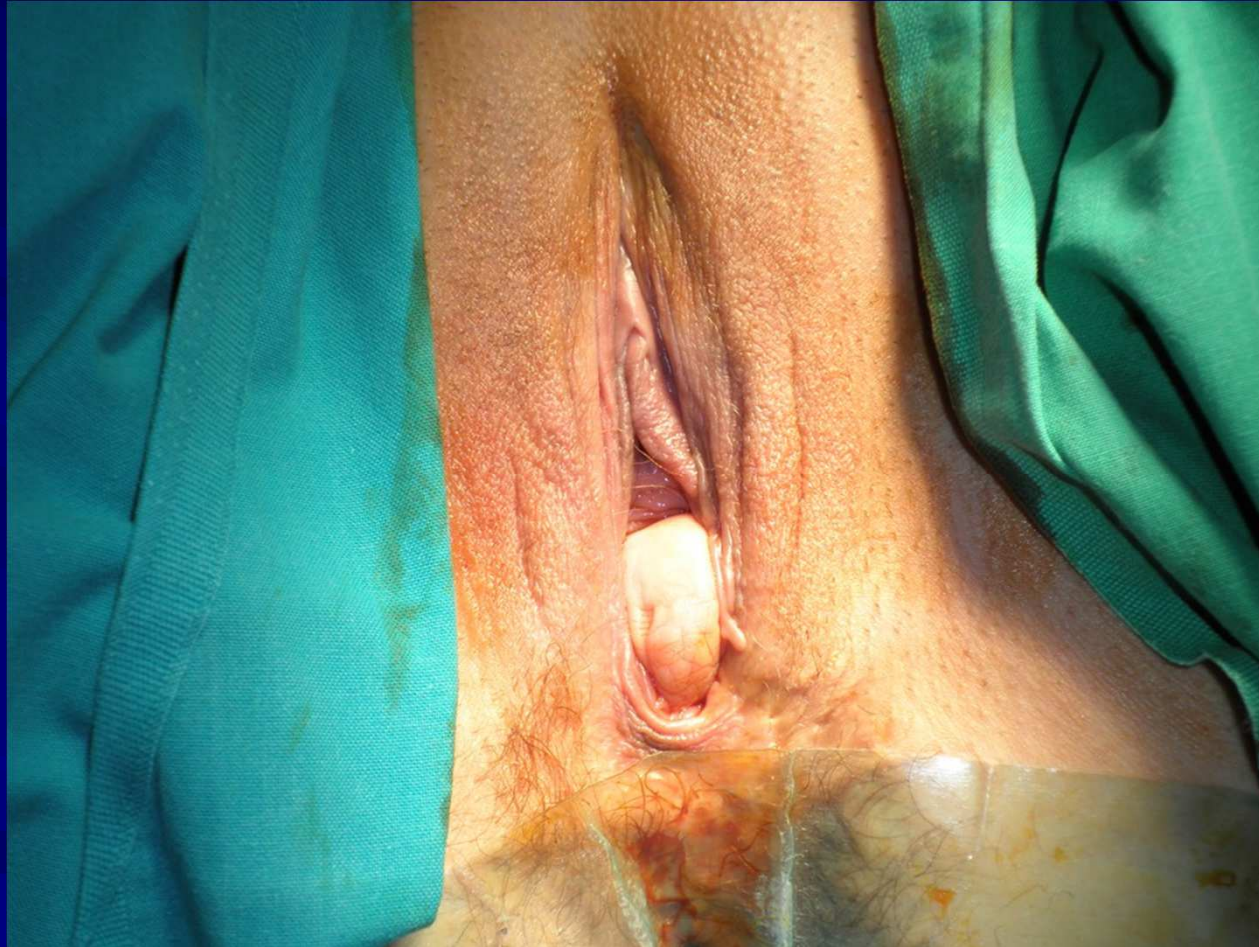

# Πρόπτωση μήτρας

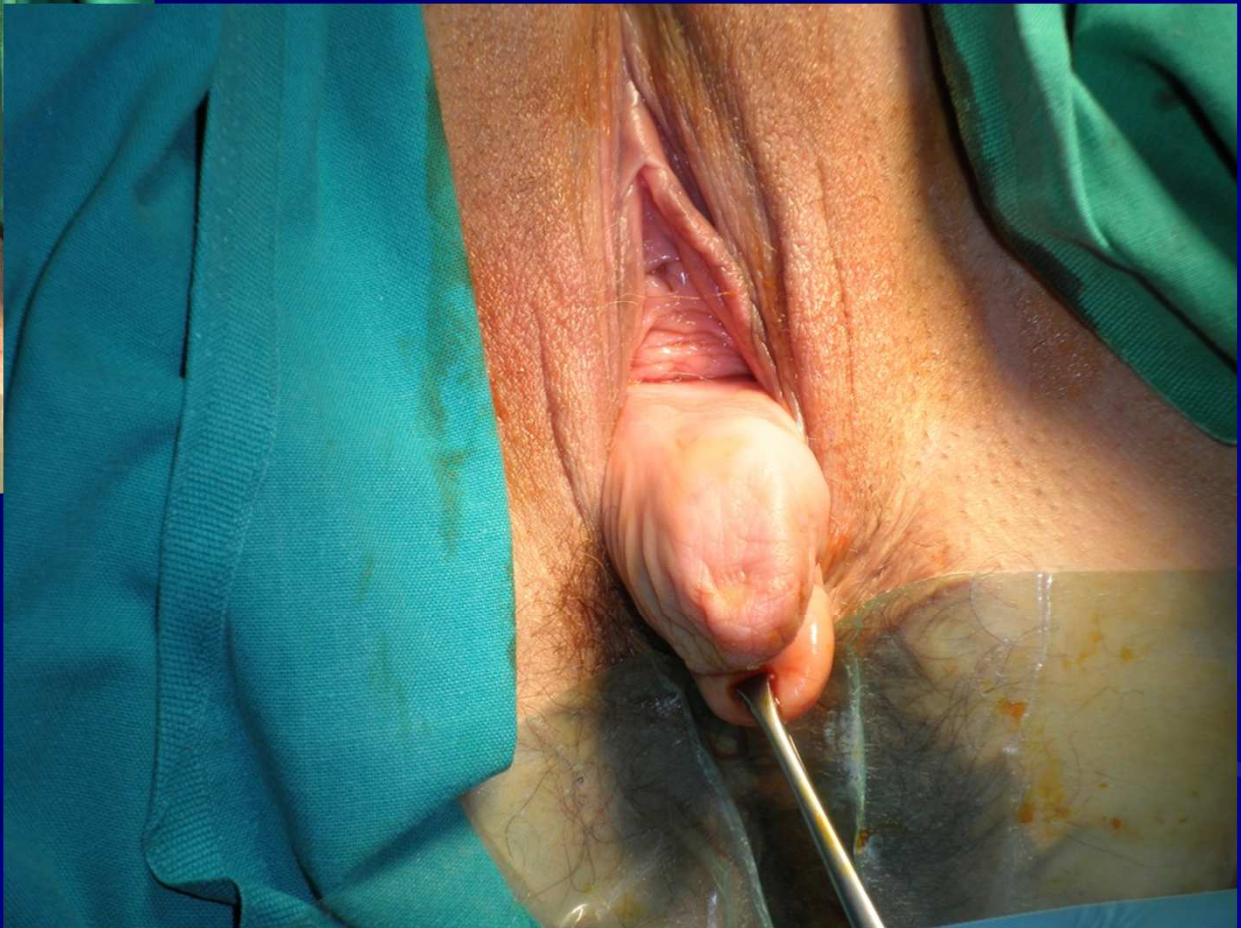
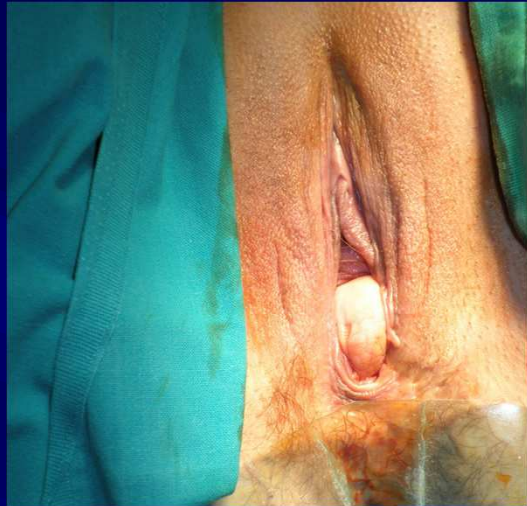


# Πρόπτωση μήτρας

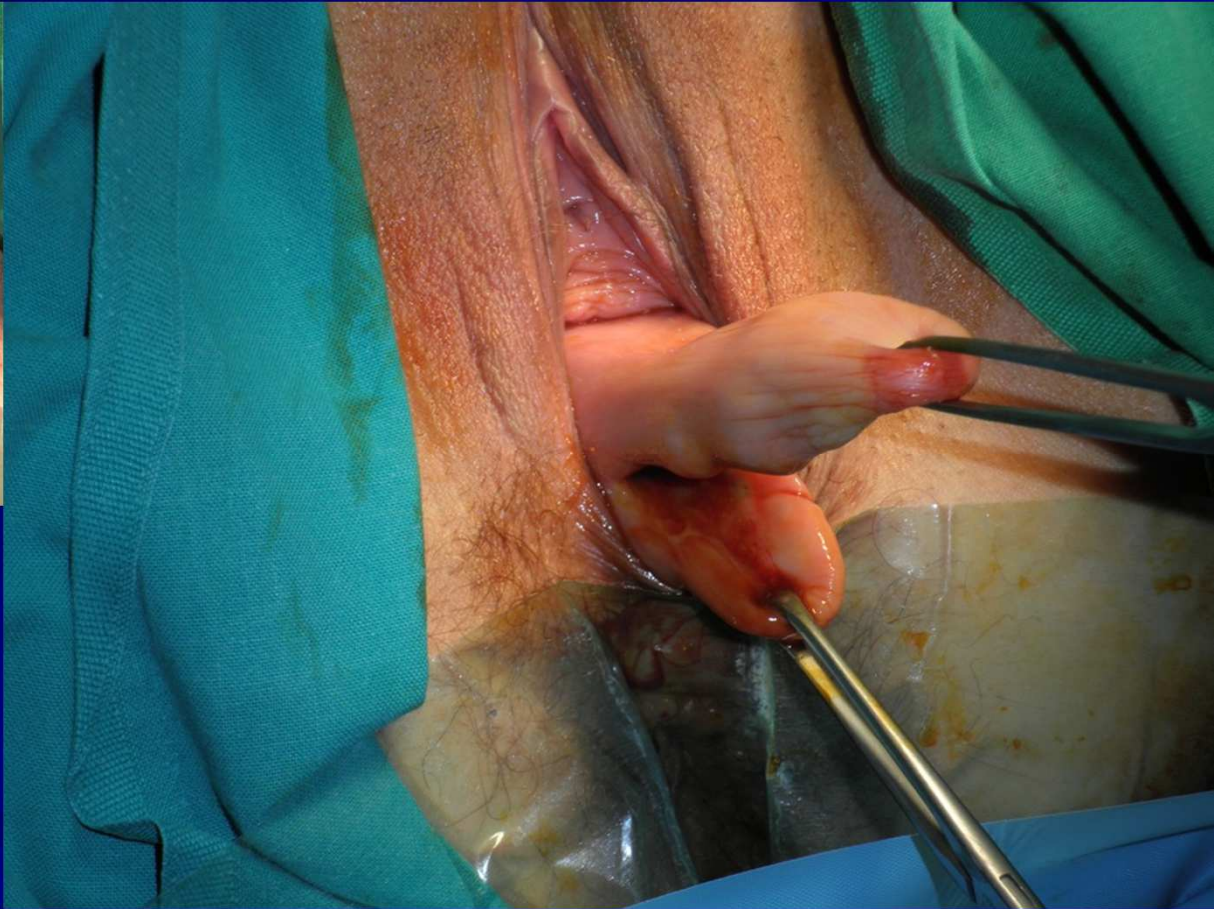
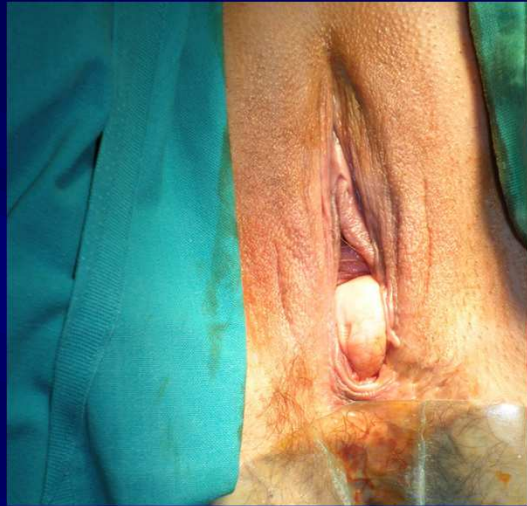

# Πρόπτωση μήτρας

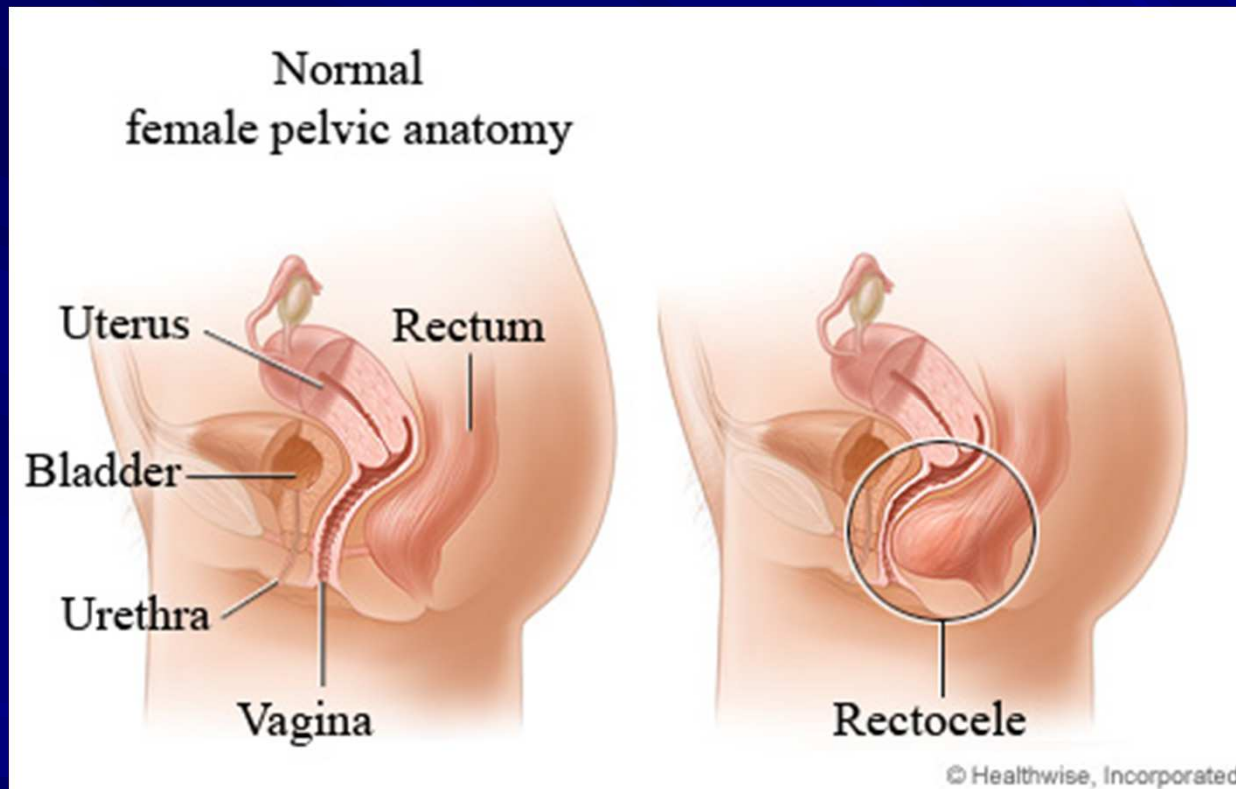




# Πρόπτωση μήτρας

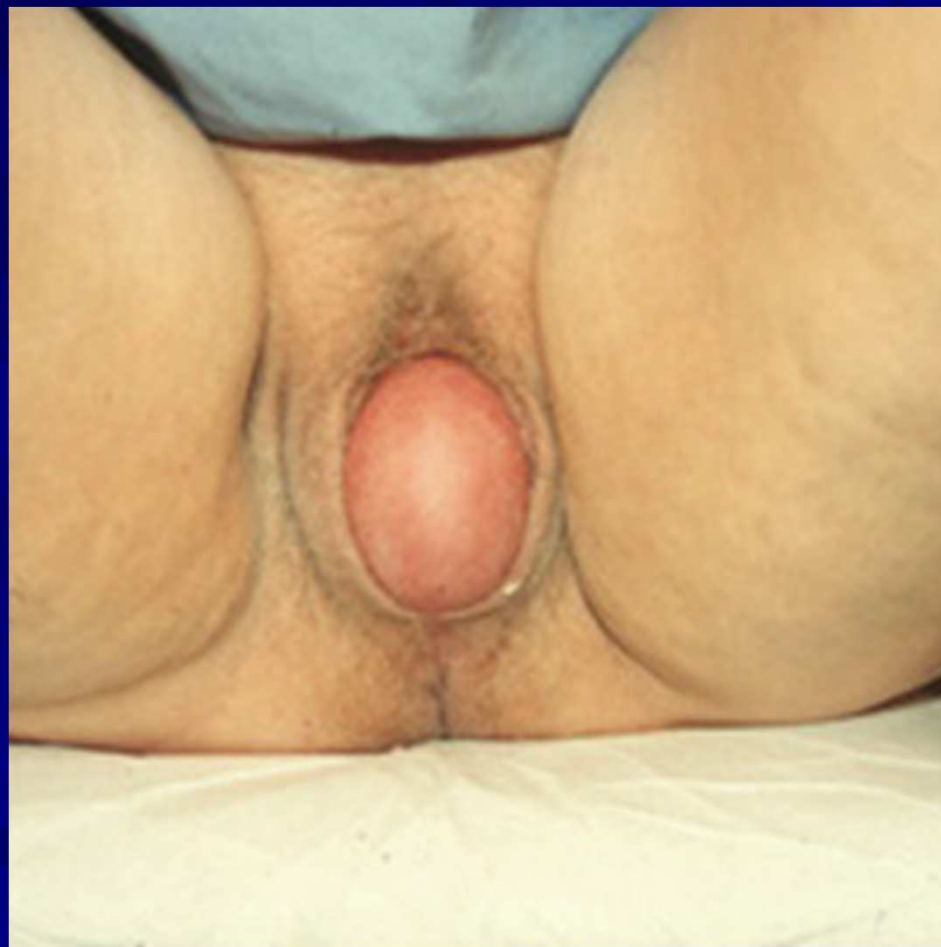

# Ορθοκήλη - Εντεροκήλη

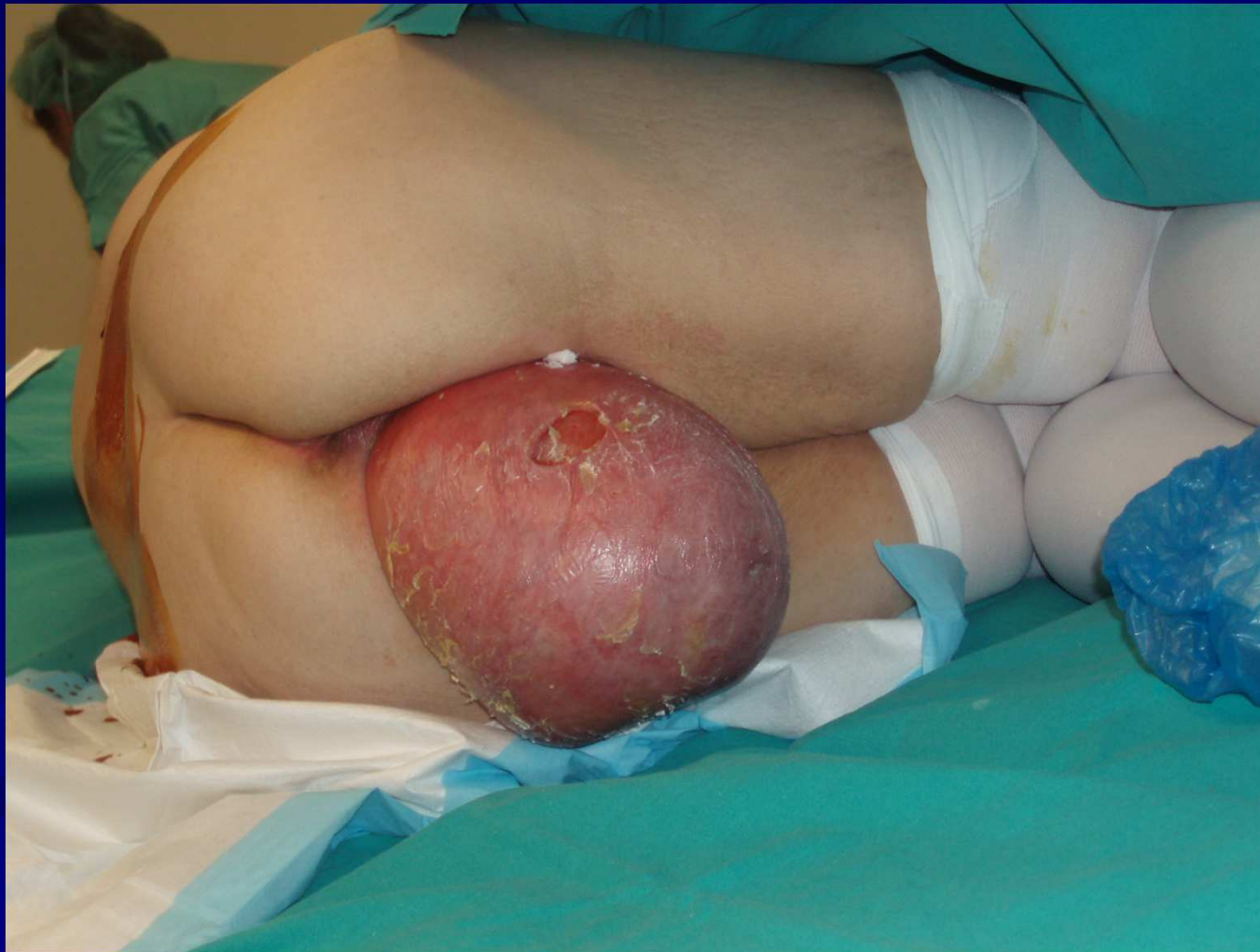



# Ορθοκήλη - Εντεροκήλη



# Ορθοκήλη - Εντεροκήλη



# Παθήσεις του αιδοίου και του κόλπου

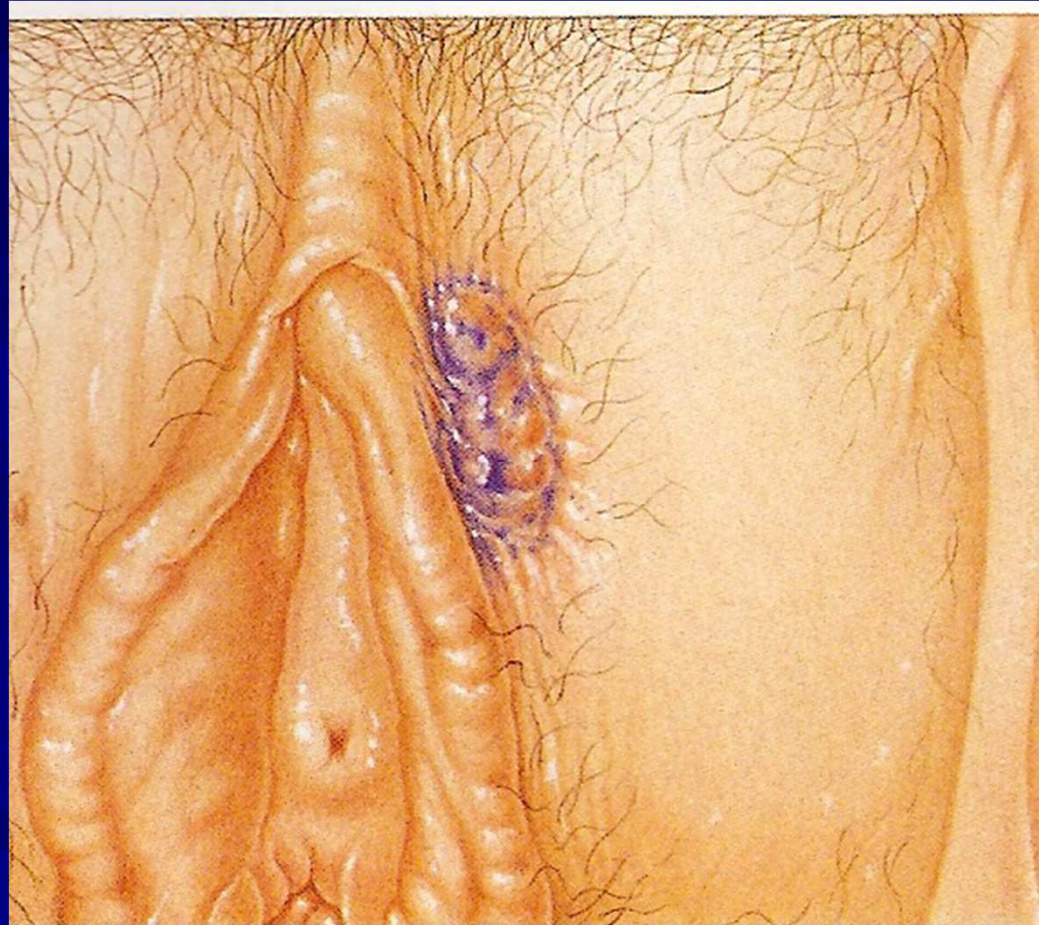## ■ Αιδοίο

- Καλοήθειες
- Κακοήθειες

## ■ Κόλπος

- Καλοήθειες
- Κακοήθειες

# Καρκίνος αιδοίου

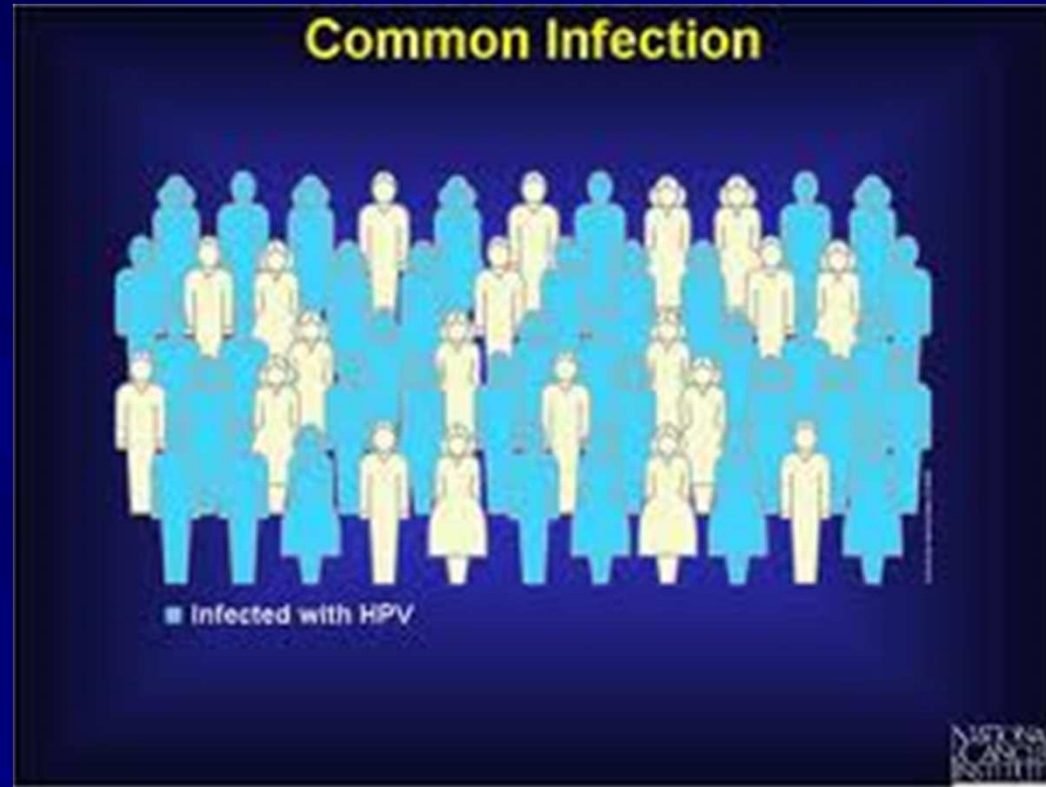




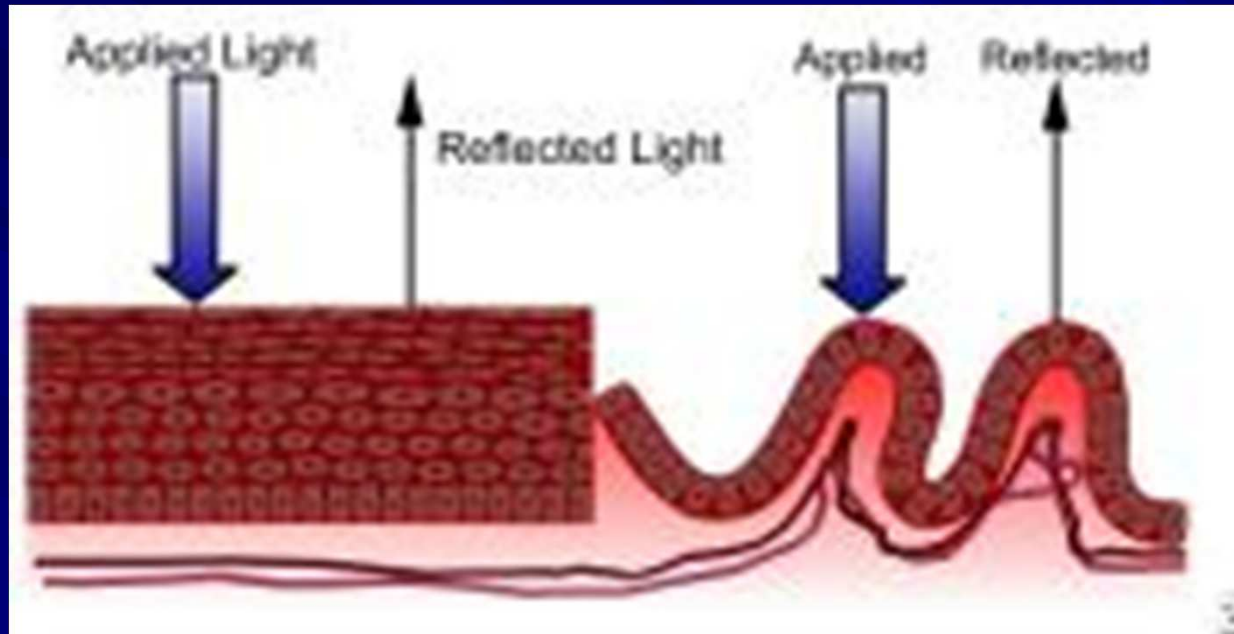
# Παθήσεις του τραχήλου της μήτρας

- Εξέταση του τραχήλου / Κολποσκόπηση
- Καλοήθεις όγκοι του τραχήλου
- Τραχηλική ενδοεπιθηλιακή νεοπλασία
- Καρκίνος του τραχήλου της μήτρας

# HPV - συχνότητα



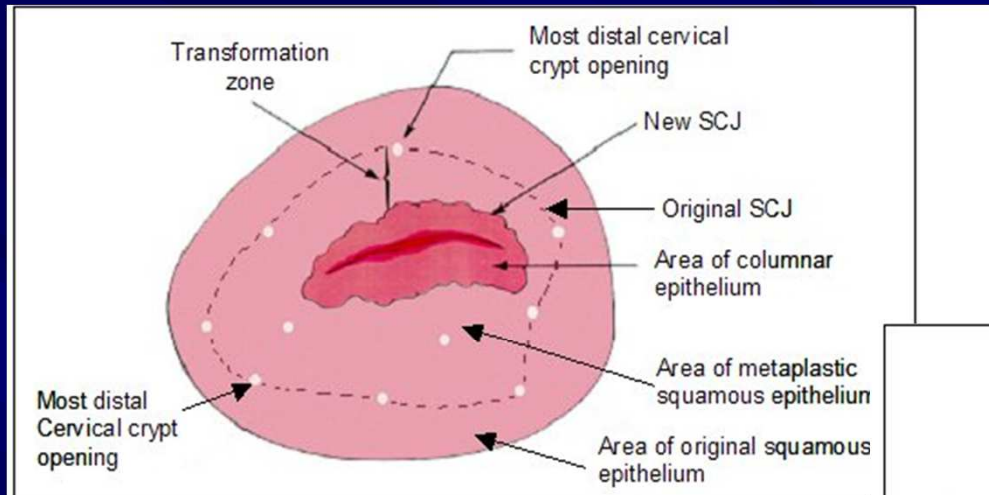
# Κολποσκόπηση - 1



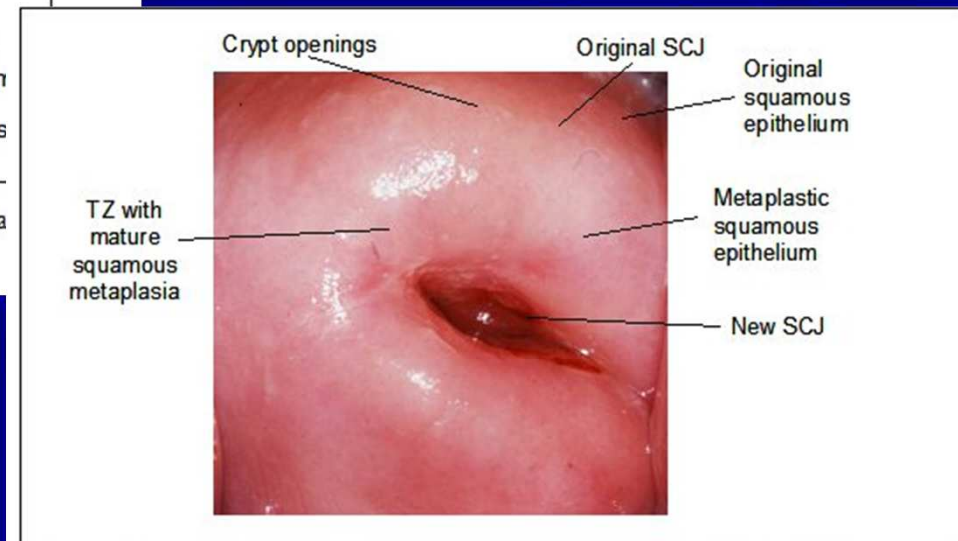
Φυσιολογική ζώνη μετάβασης στον τράχηλο της μήτρας.  
Απάντηση ιστών κατά το φωτισμό της κολποσκόπησης.



# Κολποσκόπηση - 2

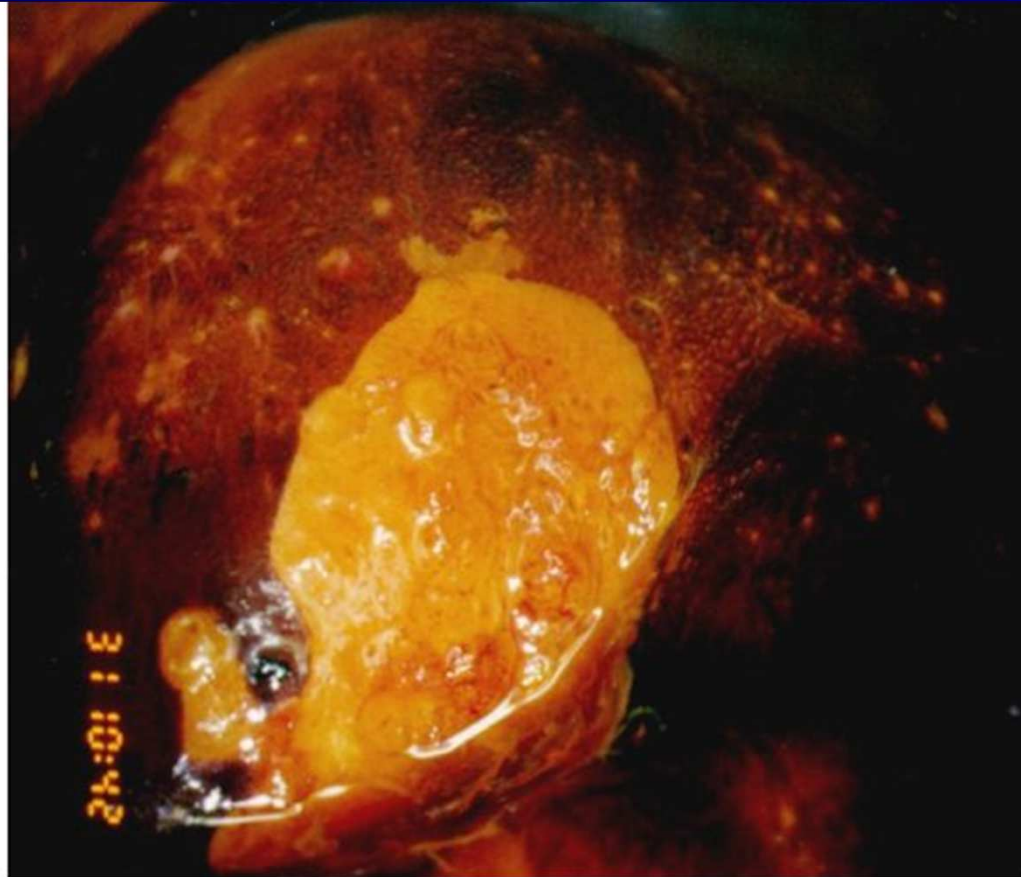

**FIGURE 5.1:** A method of identifying outer and inner borders of the transformation zone (TZ) (SCJ: Squamocolumnar junction)



**FIGURE 6.1:** The entire new squamocolumnar junction (SCJ) is visible, and hence the colposcopic examination is satisfactory; the transformation zone (TZ) is fully visualized. The metaplastic squamous epithelium is pinkish-white compared to the pink original squamous epithelium

## Κολποσκόπηση - 3

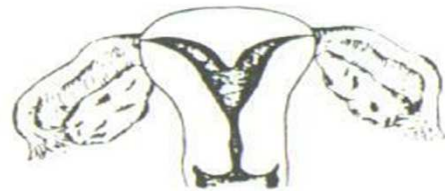


**FIGURE 7.32:** A dense mustard yellow iodine-negative area in the upper lip suggestive of CIN 3 lesion (see the appearance after acetic acid application in Figure 7.26).

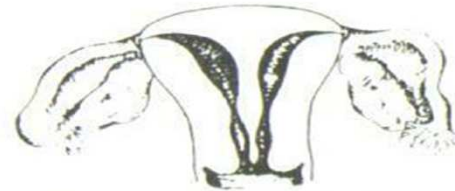
# Παθήσεις της μήτρας και των σαλπίνγων

- Συγγενείς ανωμαλίες της μήτρας
- Καλοήθεις όγκοι της μήτρας
  - Ινομυώματα
  - Πολύποδες του ενδομητρίου
- Κακοήθεις όγκοι της μήτρας
  - Καρκίνος του ενδομητρίου
  - Σάρκωμα
- Όγκοι των σαλπίνγων

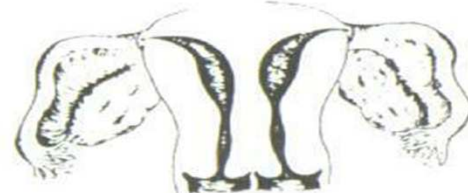
# Κυριότερες Ανωμαλίες



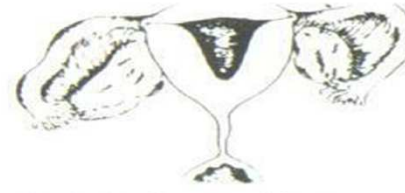Α Μήτρα διθάλαμη μονοτράχηλη



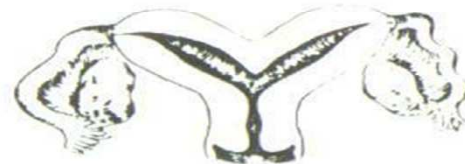Β Μήτρα διθάλαμη με διάφραγμα



Γ Μήτρα διθάλαμη διτράχηλη



Δ Απλασία τραχήλου



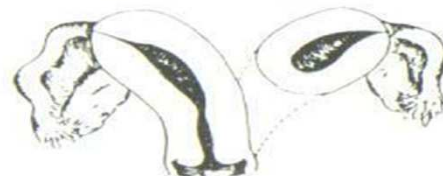
Ε Μήτρα δίκερη μονοτράχηλη



ΣΤ Μήτρα δίκερη με διφραγμα



Ζ Μήτρα διδελφης με διπλό κόλπο



Η Μήτρα δίκερη με υποπλαστικό το ένα κέρας

Εικό 6.1. Διάφοροι τύποι συγγενών ανωμαλιών της μήτρας.

# ΤΕΛΕΥΤΑΙΑ ΤΑΞΙΝΟΜΗΣΗ ΥΠΕΡΠΛΑΣΙΩΝ ΤΟΥ ΕΝΔΟΜΗΤΡΙΟΥ

(WHO) Παγκόσμια Οργάνωση Υγείας, 1994

## Άτυπη υπερπλασία

Απλή

Σύνθετη

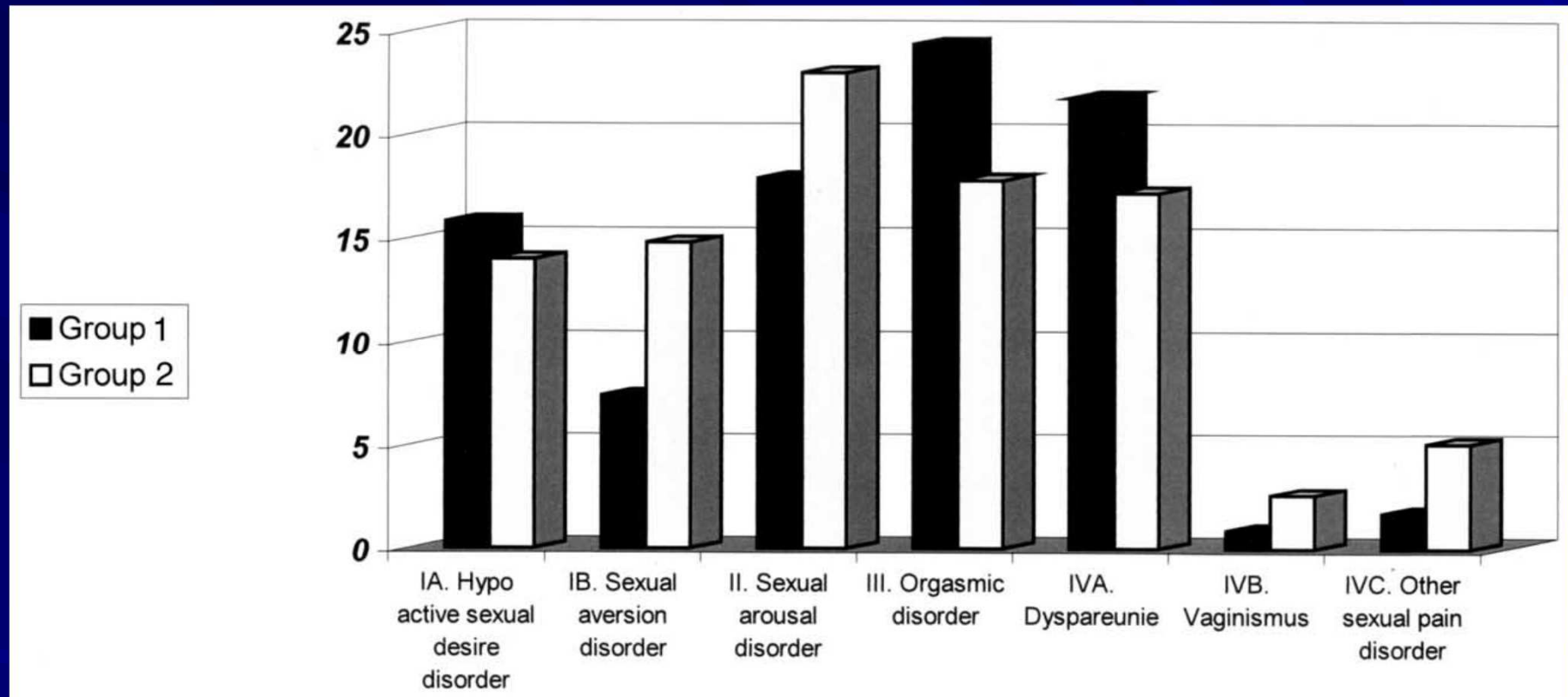
## Υπερπλασία χωρίς ατυπία

Απλή

Σύνθετη



# Γυναικολογικές παθήσεις & Σεξουαλικότητα



Συχνότητα Σεξουαλικής Δυσλειτουργίας Ποσοστά γυναικών που είναι σεξουαλικά ενεργείς στην τελευταία 2ετία.  
Group 1: Πάσχουσες, Group 2: Μη Πάσχουσες.



# Γυναικολογικές επεμβάσεις & Σεξουαλικότητα

**Table 2.** Comparison between pre- and postoperative dyspareunia after posterior vaginal repair using a site-specific or midline fascial plication.

Authors	<i>n</i>	Type of repair	Preoperative dyspareunia (%)	Postoperative dyspareunia (%)
Cundiff et al <sup>72</sup>	31	Site-specific, PBR	29	19
Porter et al <sup>75</sup>	39	Site-specific, PBR	67	46
Kenton et al <sup>76</sup>	46	Site-specific, PBR	28	8
Glavind and Madsen <sup>77</sup>	67	Site-specific, PBR	12	6
Kahn and Stanton <sup>78</sup>	171	Midline plication, LP	18	27
Maher et al <sup>79</sup>	38	Midline plication, PBR	37	5

PBR, perineal body reconstruction; LP, levator plication.

# Γυναικολογικές επεμβάσεις & Σεξουαλικότητα

Table 3. Sexual function before and after hysterectomy.

Hysterectomy	n	Route	Preoperative dyspareunia	Postoperative dyspareunia	Preoperative orgasm	Postoperative orgasm	Preoperative libido	Postoperative libido	Preoperative satisfaction	Postoperative satisfaction
El-Toukhy et al <sup>60</sup>	73	TAH	NA	18.8% reduction	NA	33.3% improvement	NA	11.6% improvement	NA	25.7% improvement
El-Toukhy et al <sup>60</sup>	62	VH	NA	19.7% reduction	NA	32.8% improvement	NA	19.7% improvement	NA	28.3% improvement
El-Toukhy et al <sup>60</sup>	49	LH (11 subtotal)	NA	26.3% reduction	NA	21.1% improvement	NA	2.6% improvement (P<0.05)	NA	28.9% improvement
Zobbe et al <sup>69</sup>	158	TAH	32%	6% (P<0.05)	78%	79%	39%	44%	66%	68%
Zobbe et al <sup>69</sup>	161	STAH	31%	9% (P<0.05)	74%	77%	39%	38%	60%	63%
Ayoubi et al <sup>71</sup>	68	TAH	37%	16% (NS)	68%	66% (NS)	63%	62% (NS)	NA	24% deteriorated <sup>d</sup>
Ayoubi et al <sup>71</sup>	67	VH	43%	15% (NS)	60%	67% (NS)	61%	58% (NS)	NA	13.5% deteriorated
Ayoubi et al <sup>71</sup>	35	LH	40%	11% (NS)	80%	82% (NS)	57%	56% (NS)	NA	8.5% deteriorated
Thakar et al <sup>70</sup>	146	TAH	39.3%	14.3%	3.1 ± 0.9	3.2 ± 0.9	NA	NA	79.1%	80.2%
Thakar et al <sup>70</sup>	133	STAH	46.6%	6.6%	3.2 ± 0.8	3.3 ± 0.9	NA	NA	80.2%	90.1%
Weber et al <sup>81</sup>	34	TAH	15%	12% (9% de novo)	NA	70% same or more intense	NA	NA	82%	85%
Rhodes et al <sup>66</sup>	1132	NA	40.8%	14.9%	62.8%	71.5%	35.3%	45.2%	NA	NA
Virtanen et al <sup>82</sup>	102	TAH	40%	9%	21%	21%	32%	25%	NA	NA
Helström et al <sup>83</sup>	104	STAH	56%	10%	87%	85%	63%	62%	NA	NA
Kilku et al <sup>67,68</sup>	91	TAH	30.8%	15.6%	70.3%	53.3%	72%	64.60%	NA	NA
Kilku et al <sup>67,68</sup>	98	STAH	28.6%	6.3%	71.4%	68%	73.6%	68.60%	NA	NA

TAH, total abdominal hysterectomy; STAH, subtotal abdominal hysterectomy; LH, laparoscopic hysterectomy.

<sup>a</sup> P < 0.05 compared to LH.

# Καλοήθειες παθήσεις & Σεξουαλικότητα

**Table II** Multiple regression for each of 4 sexual complaints

Effect	OR (with 95% CI)			
	Decreased libido (n = 893)	Vaginal dryness (n = 894)	Dyspareunia (n = 898)	Lack of orgasm (n = 891)
Prolapse	1.185 (0.69-2.05)	1.328 (0.81-2.18)	0.834 (0.53-1.32)	1.313 (0.73-2.36)
Severe UI	1.956 (1.32-2.90)	2.107 (1.45-3.06)	2.036 (1.48-2.81)	1.386 (0.88-2.18)
White	0.682 (0.46-1.02)	0.943 (0.64-1.40)	0.912 (0.66-1.26)	0.935 (0.59-1.49)
Education > High school	0.801 (0.41-1.58)	0.743 (0.39-1.41)	0.475 (0.27-0.82)	0.644 (0.31-1.34)
Age < 30 y	1.325 (0.49-3.59)	1.648 (0.68-3.99)	2.473 (1.16-5.28)	1.395 (0.47-4.13)
Age > 60 y	3.642 (1.35-9.86)	2.388 (0.91-6.30)	0.257 (0.06-1.14)	2.628 (0.90-7.65)

Data are for all women who were sexually active and for whom complete data were available. *UI*, Urinary incontinence.

# Σχόλια - Συμπεράσματα

- Το εύρος των γυναικολογικών παθήσεων είναι μεγάλο
- Πολλές παθήσεις επηρεάζουν την ποιότητα ζωής
- Οι γυναικολογικές καταστάσεις εξ ορισμού υπεισέρχονται στη σεξουαλικότητα της γυναίκας